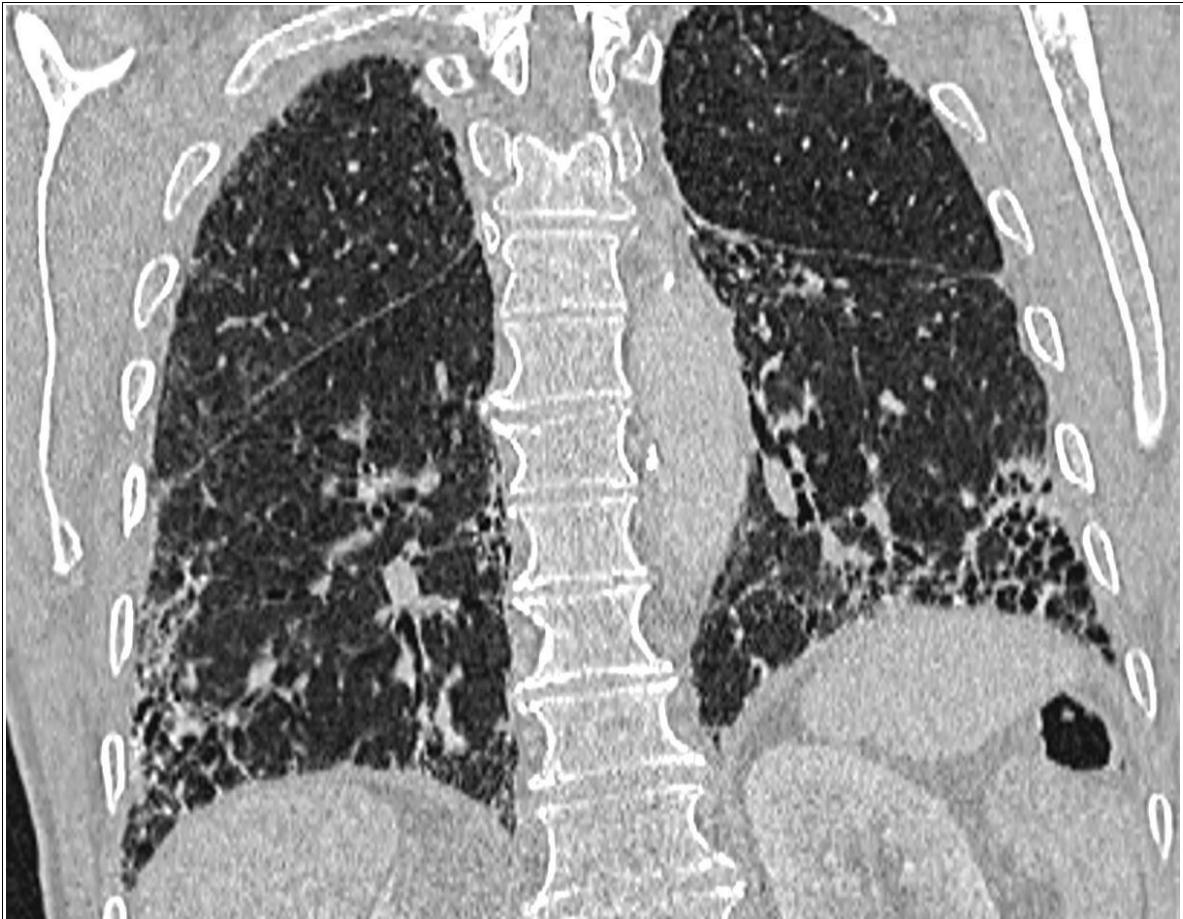
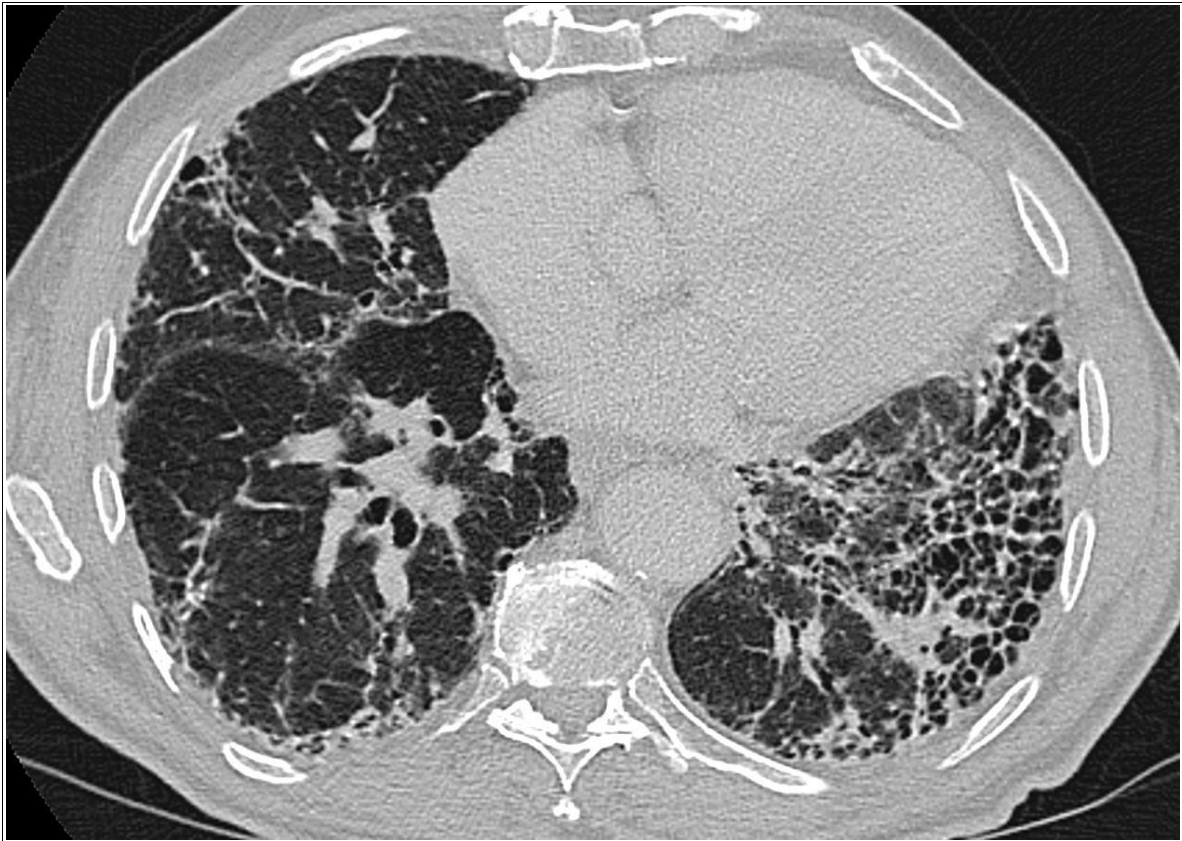

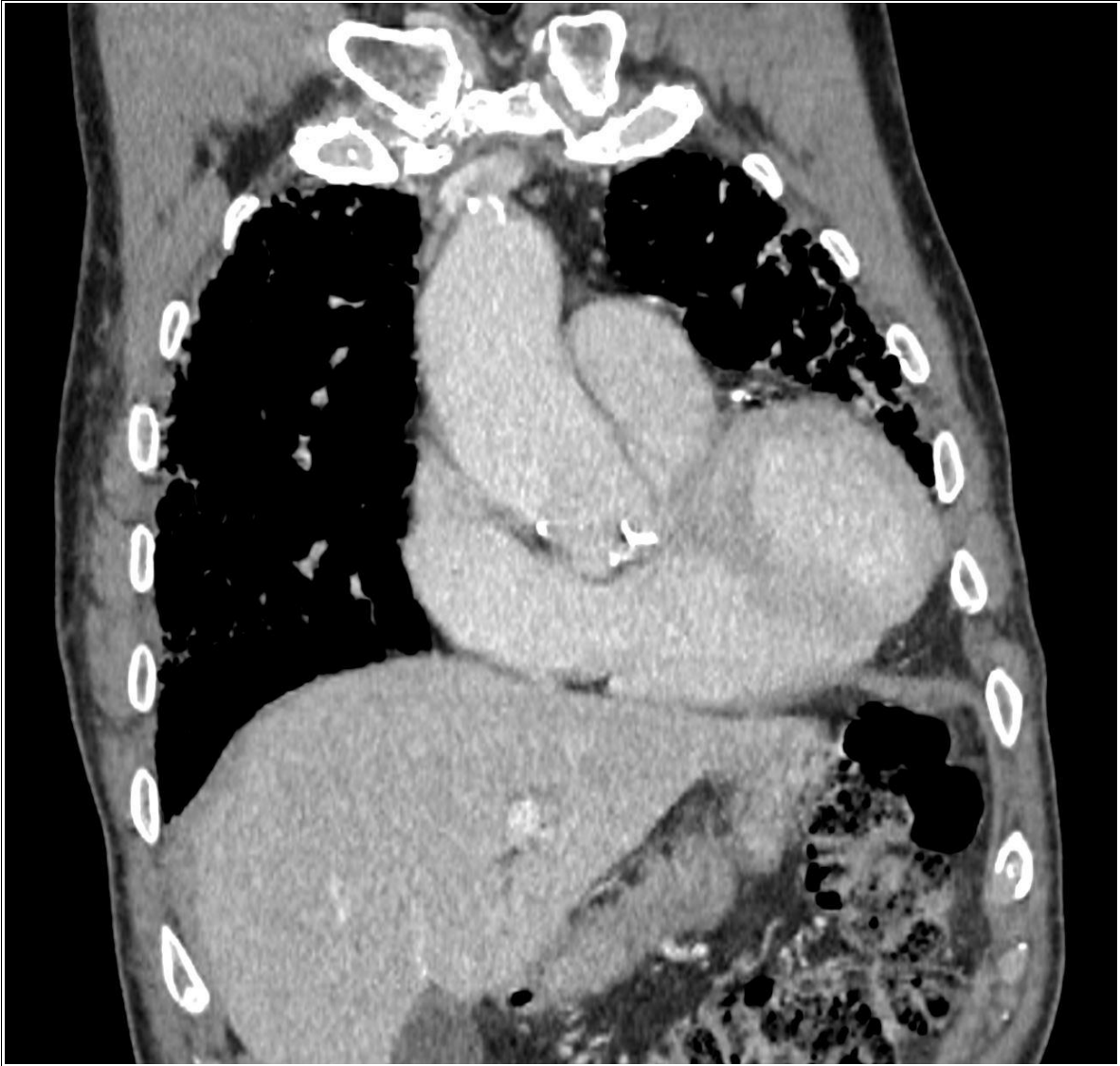
Caso Práctico 1



Caso Práctico 1

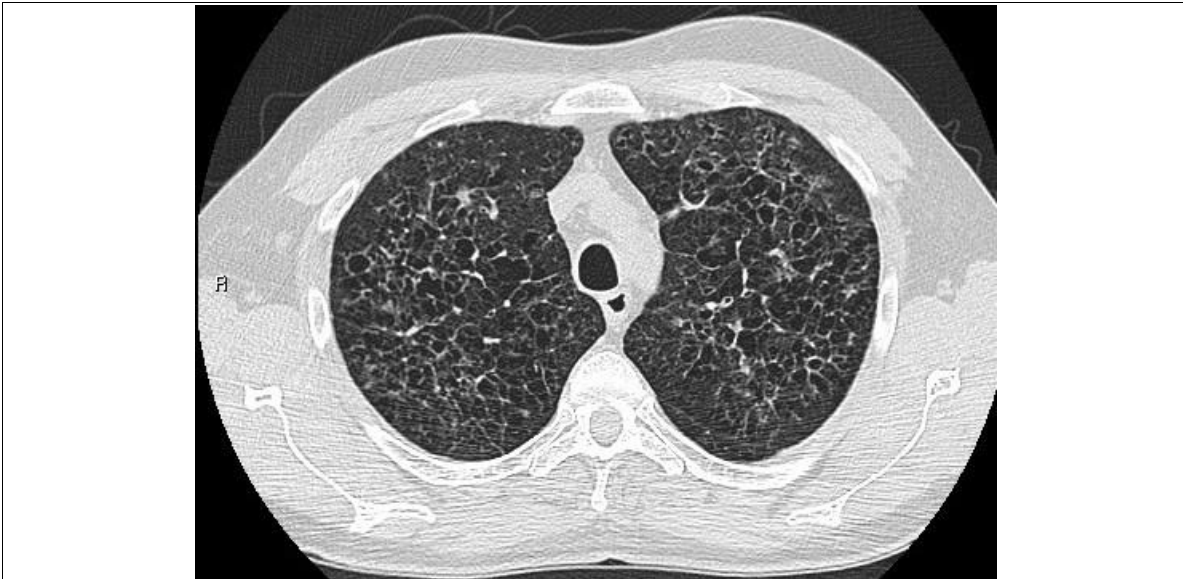

Caso Práctico 1

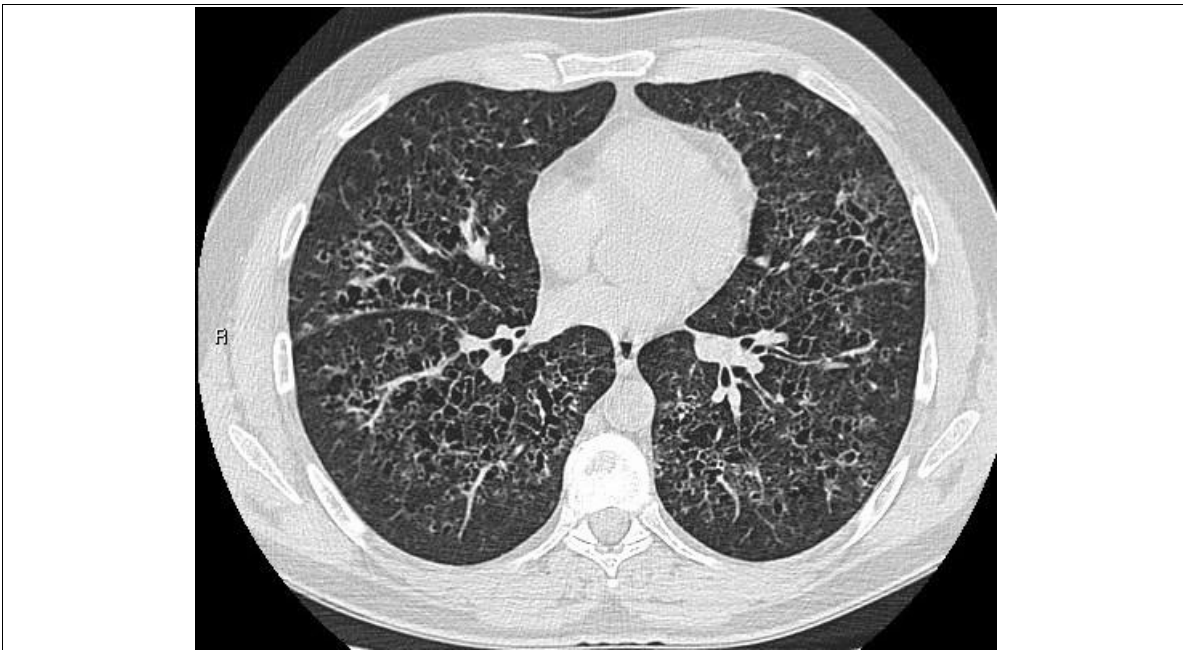


Caso Práctico 1

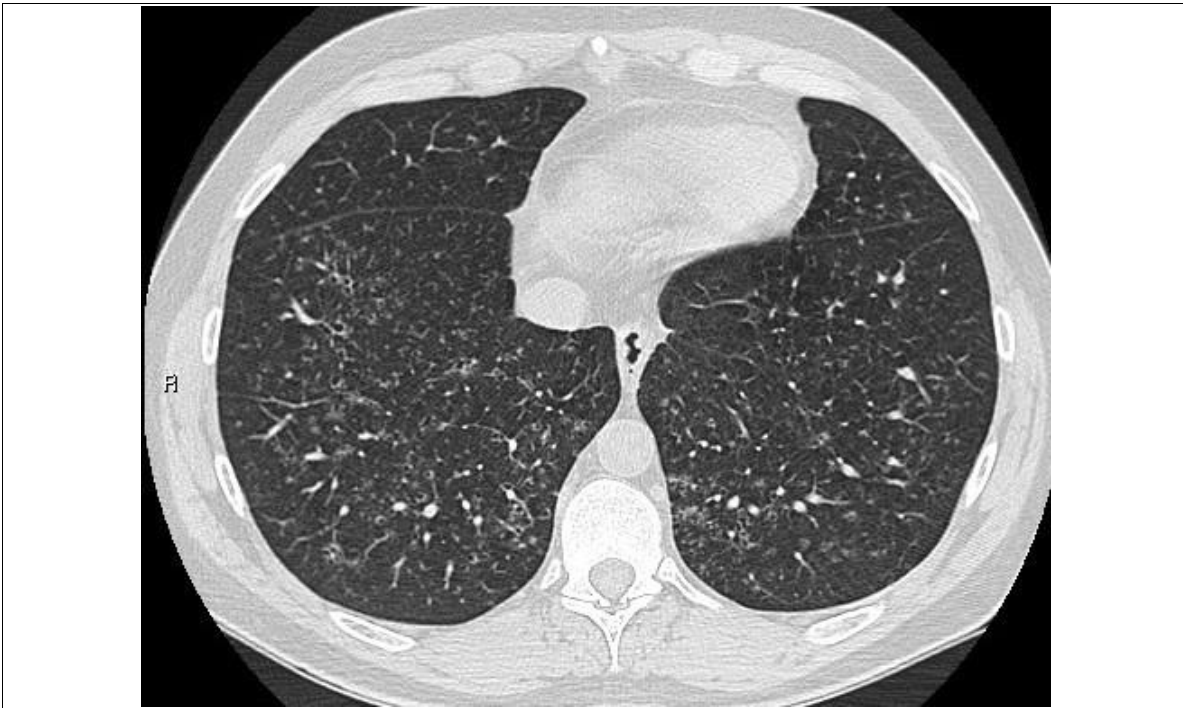
Caso Práctico 2



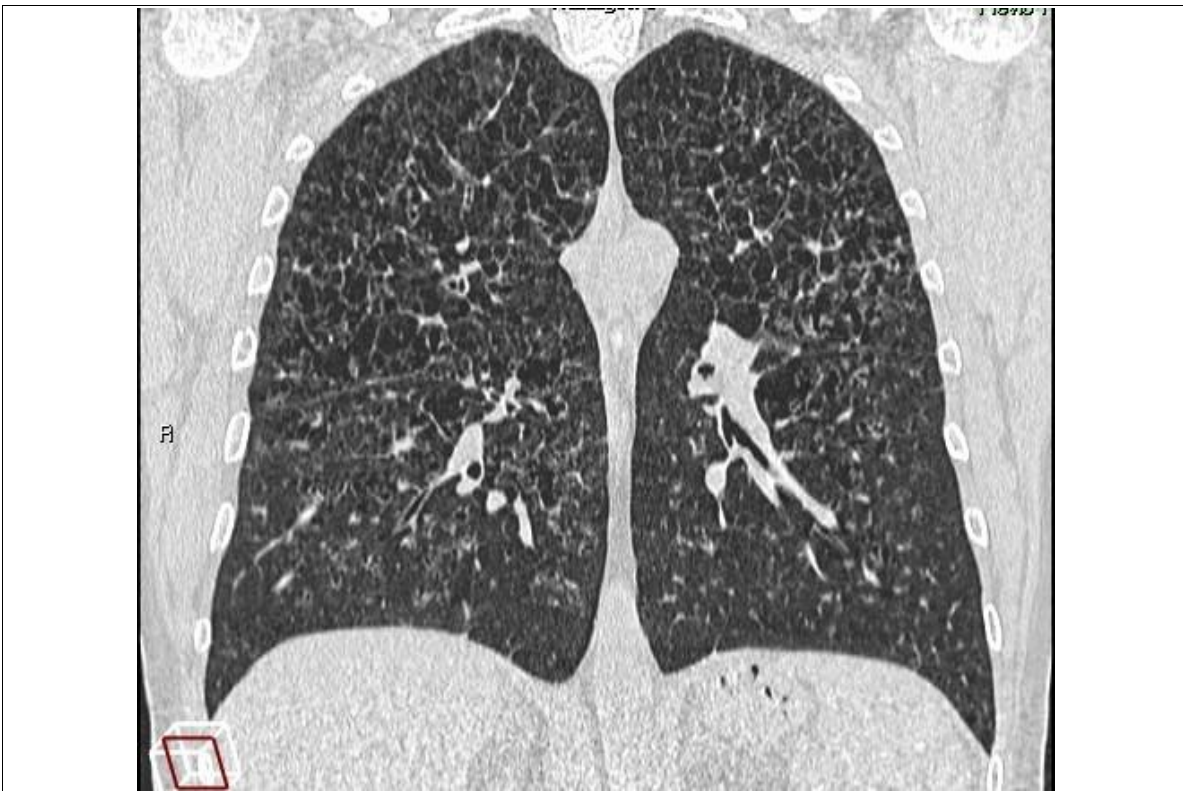Caso Práctico 2



Caso Práctico 2

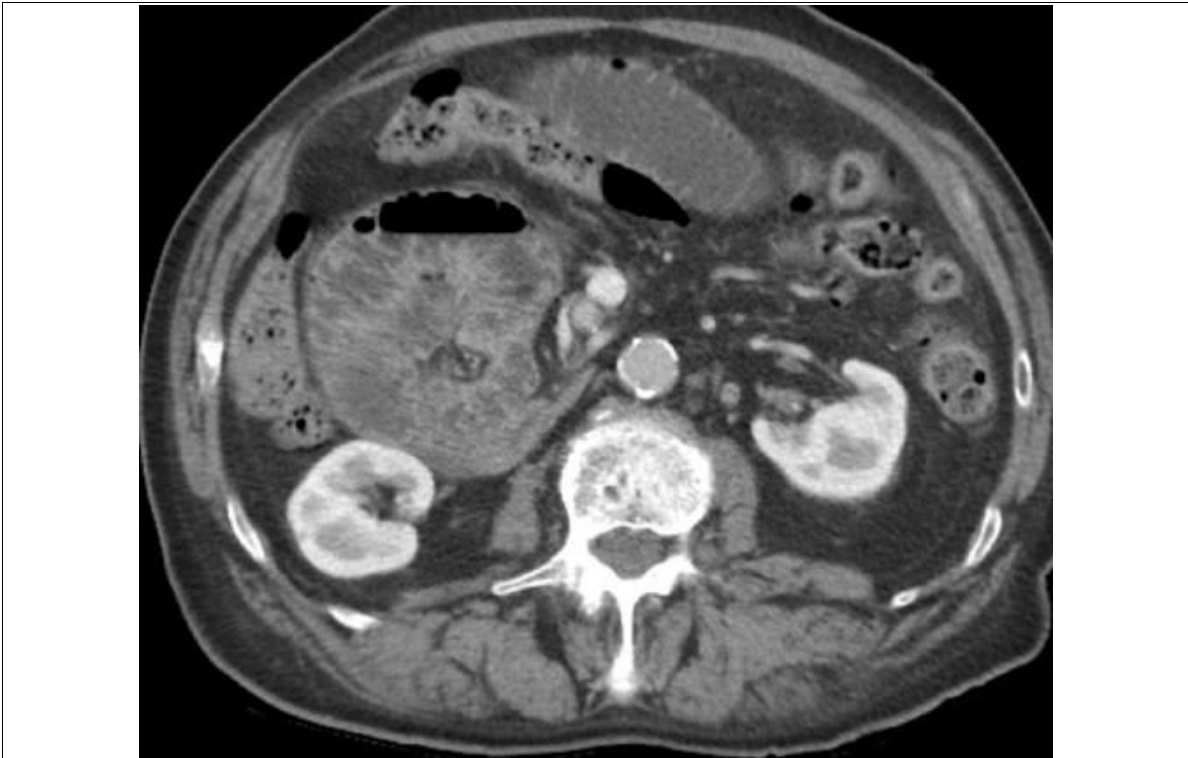

Caso Práctico 2

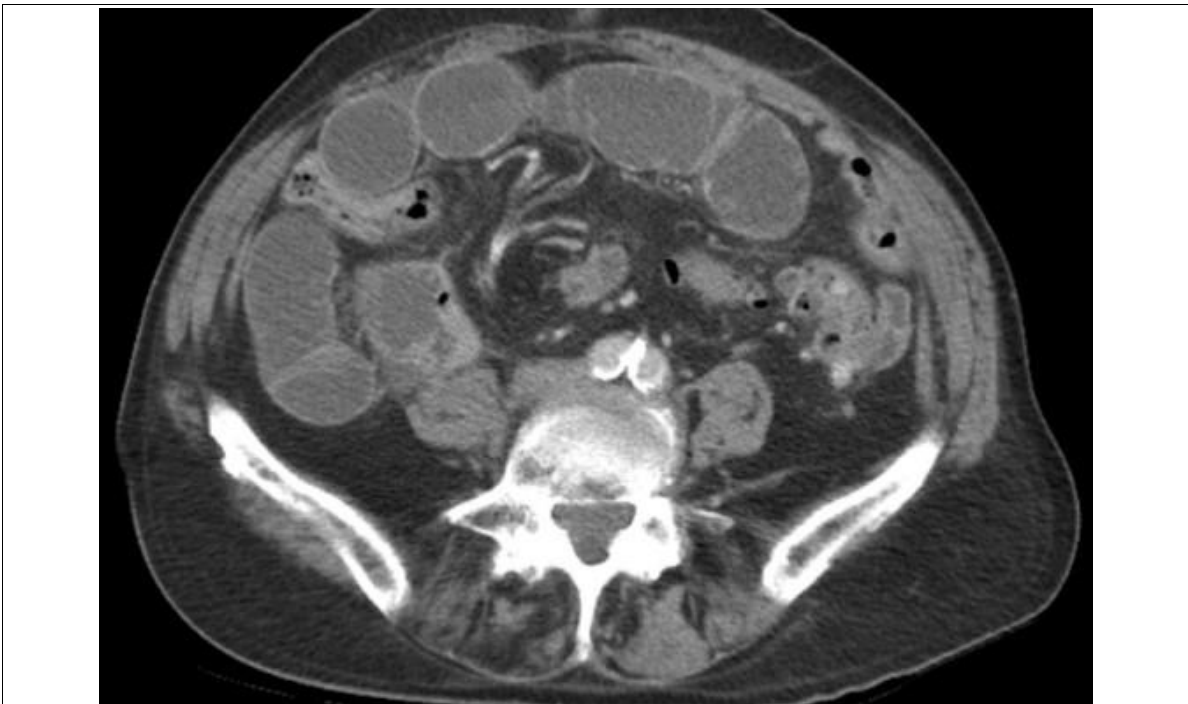

Caso Práctico 2

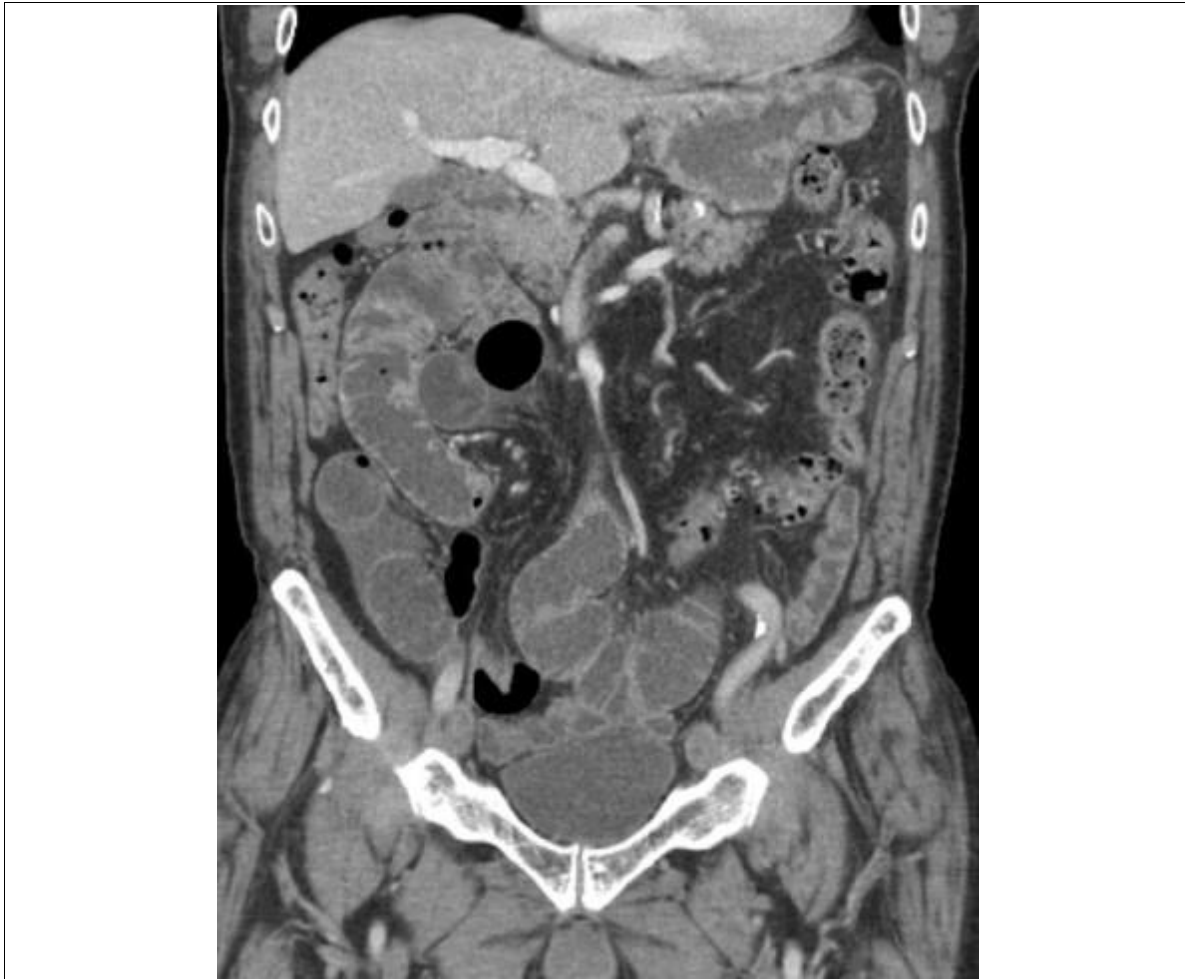Caso Práctico 3



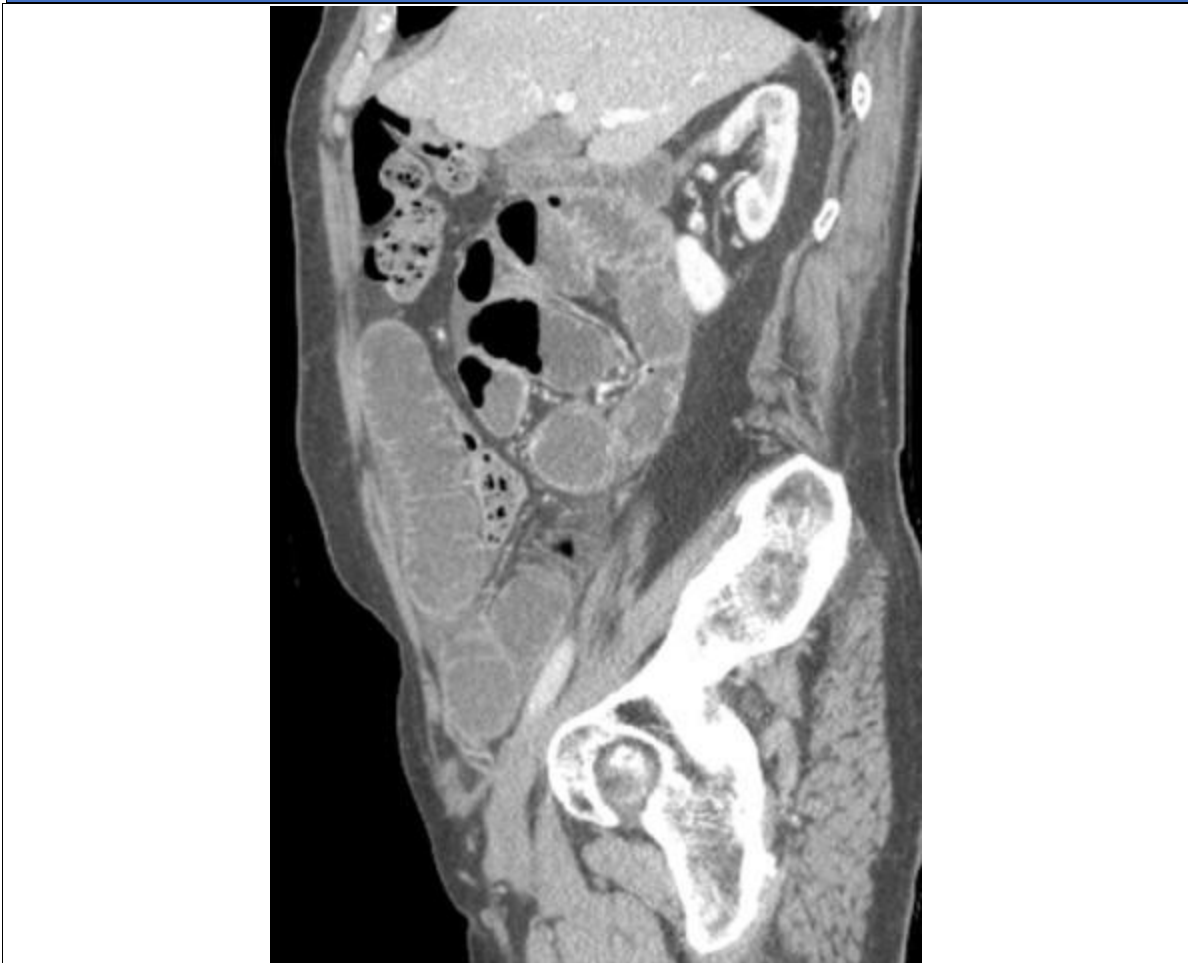Caso Práctico 3



Caso Práctico 3

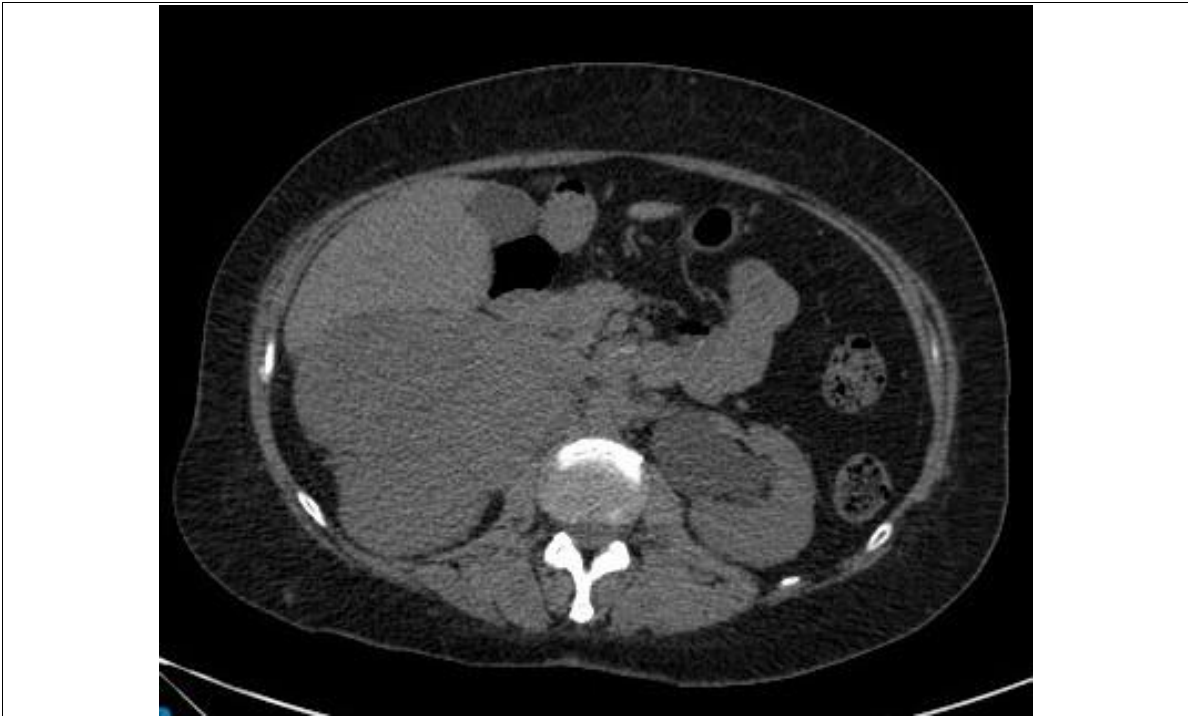

Caso Práctico 3

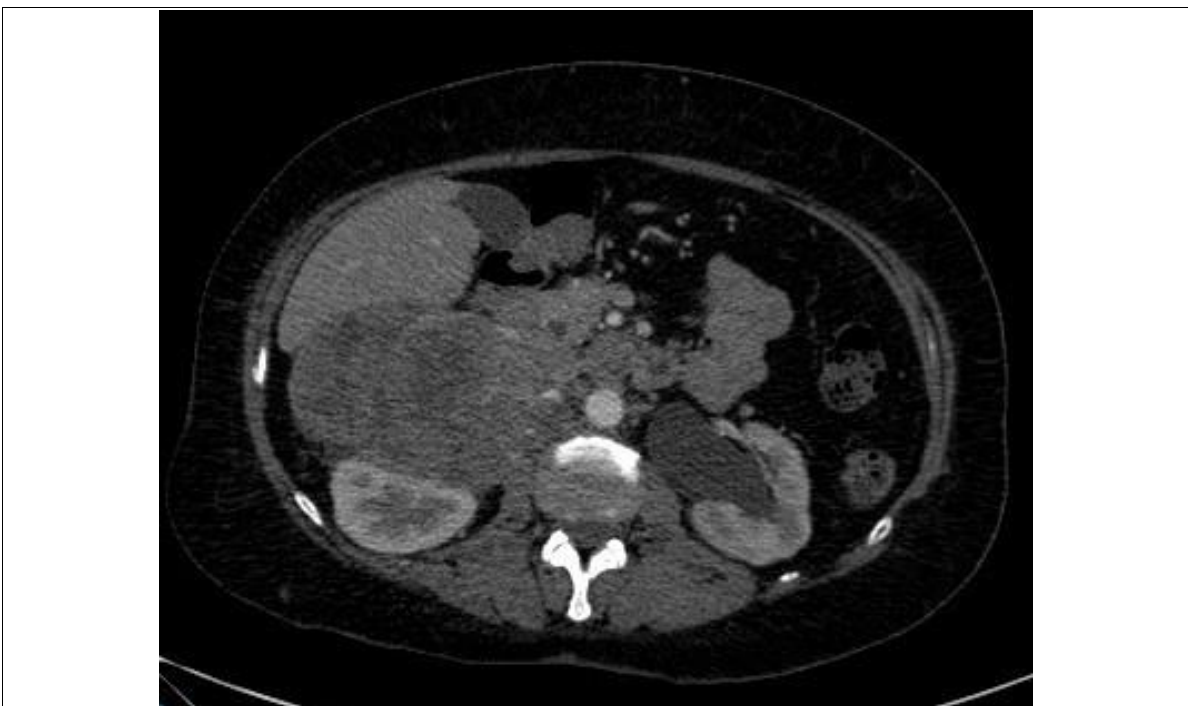

Caso Práctico 3

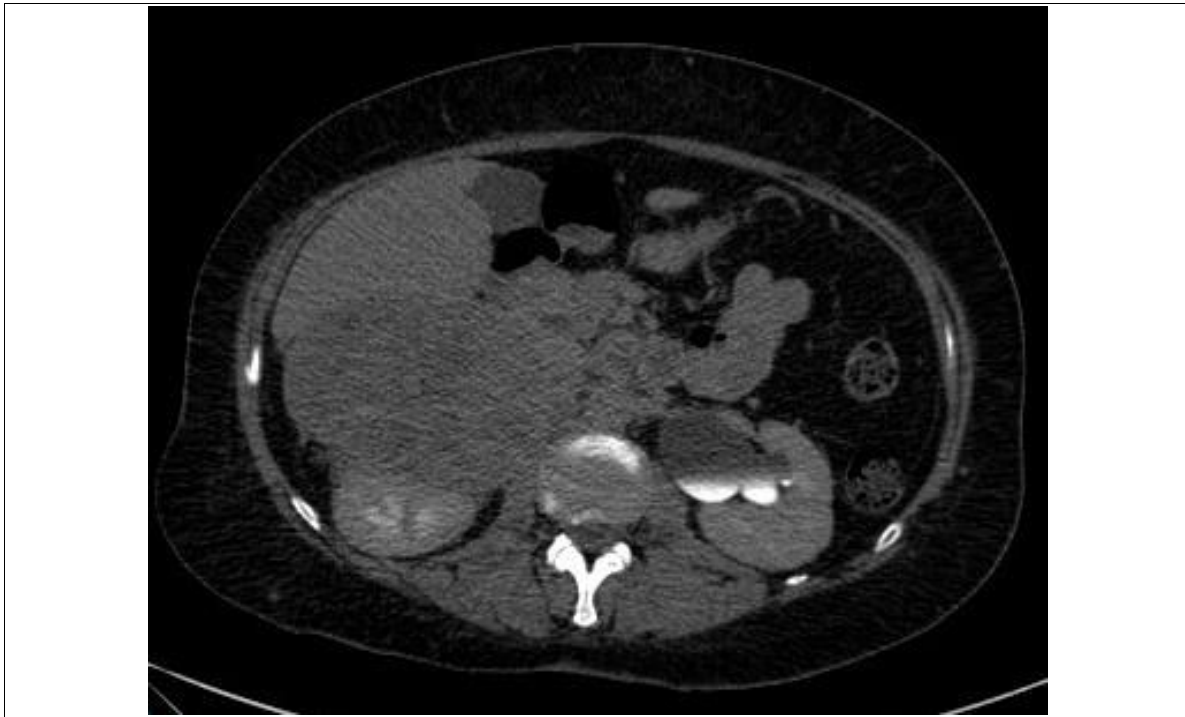Caso Práctico 4



Caso Práctico 4

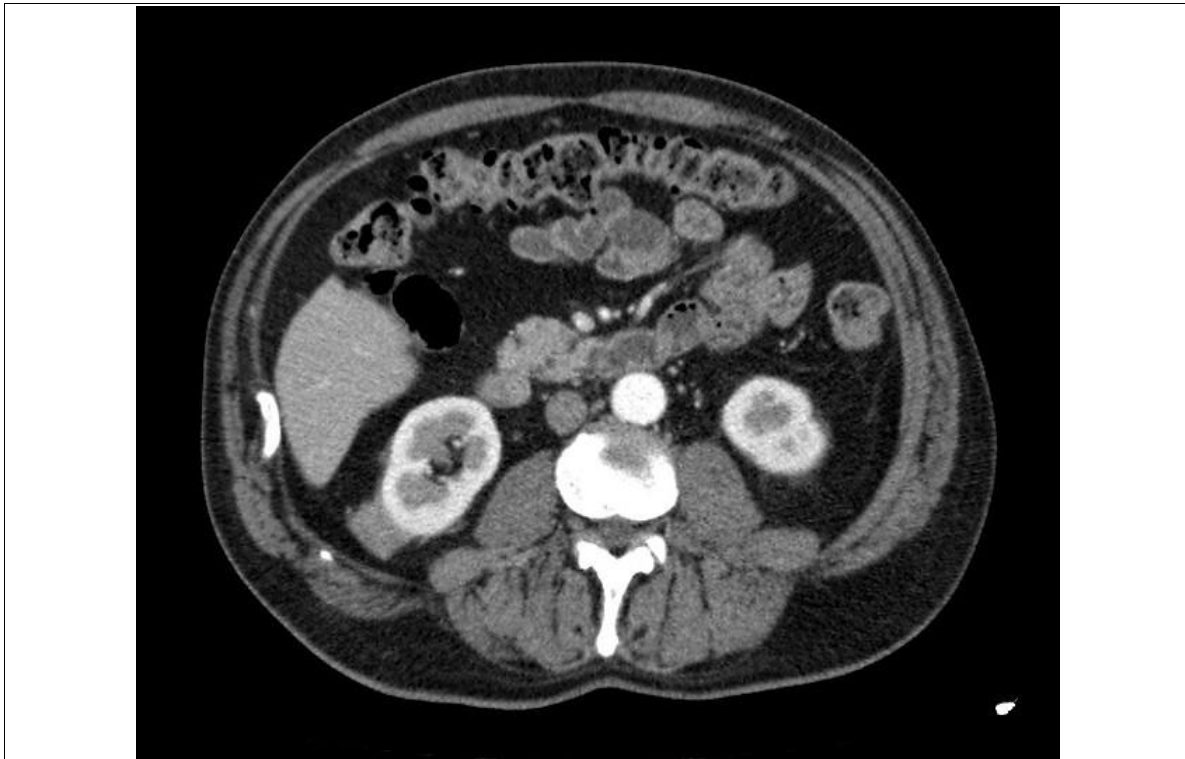


Caso Práctico 4

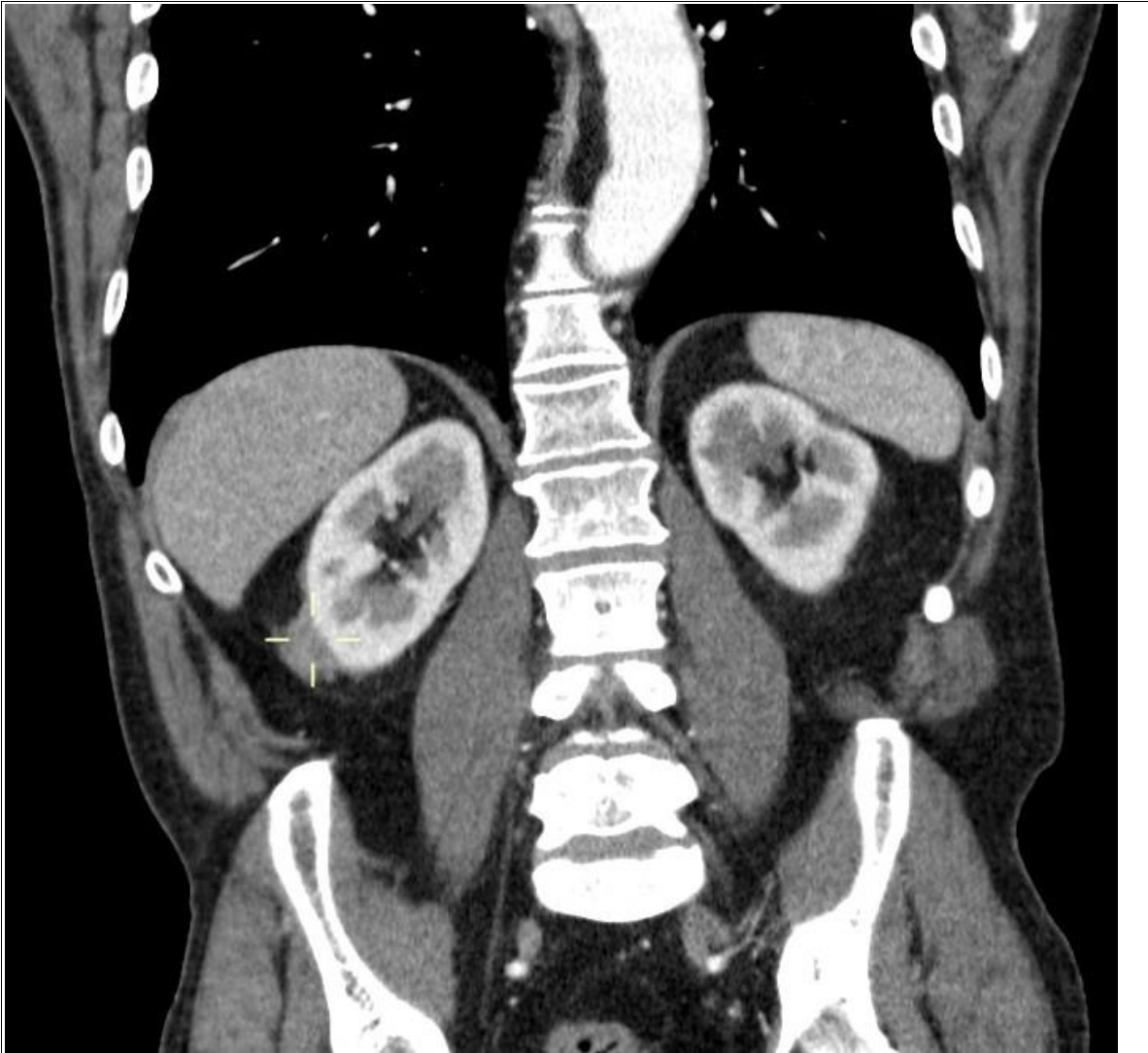


Caso Práctico 4

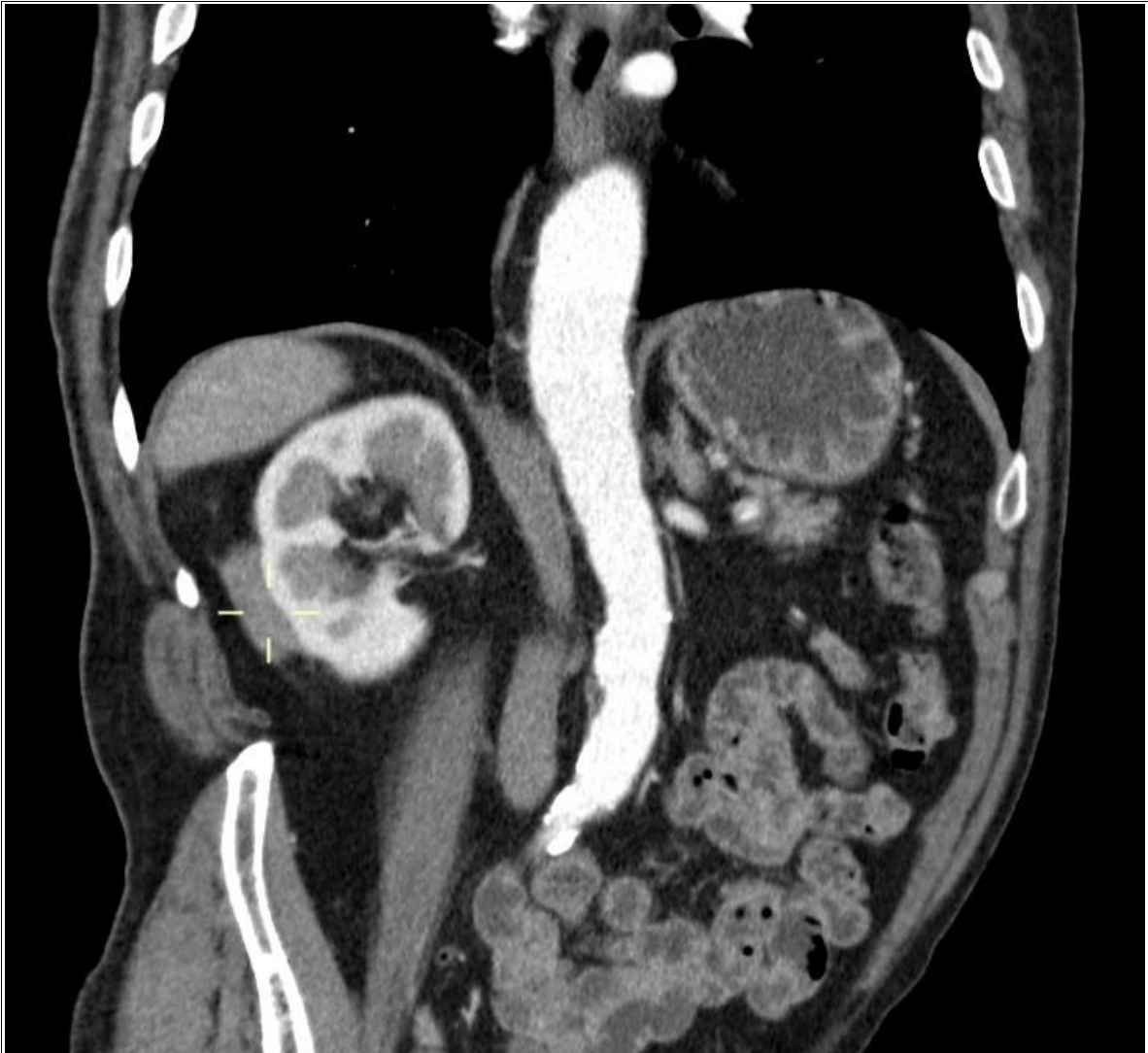Caso Práctico 5



Caso Práctico 5

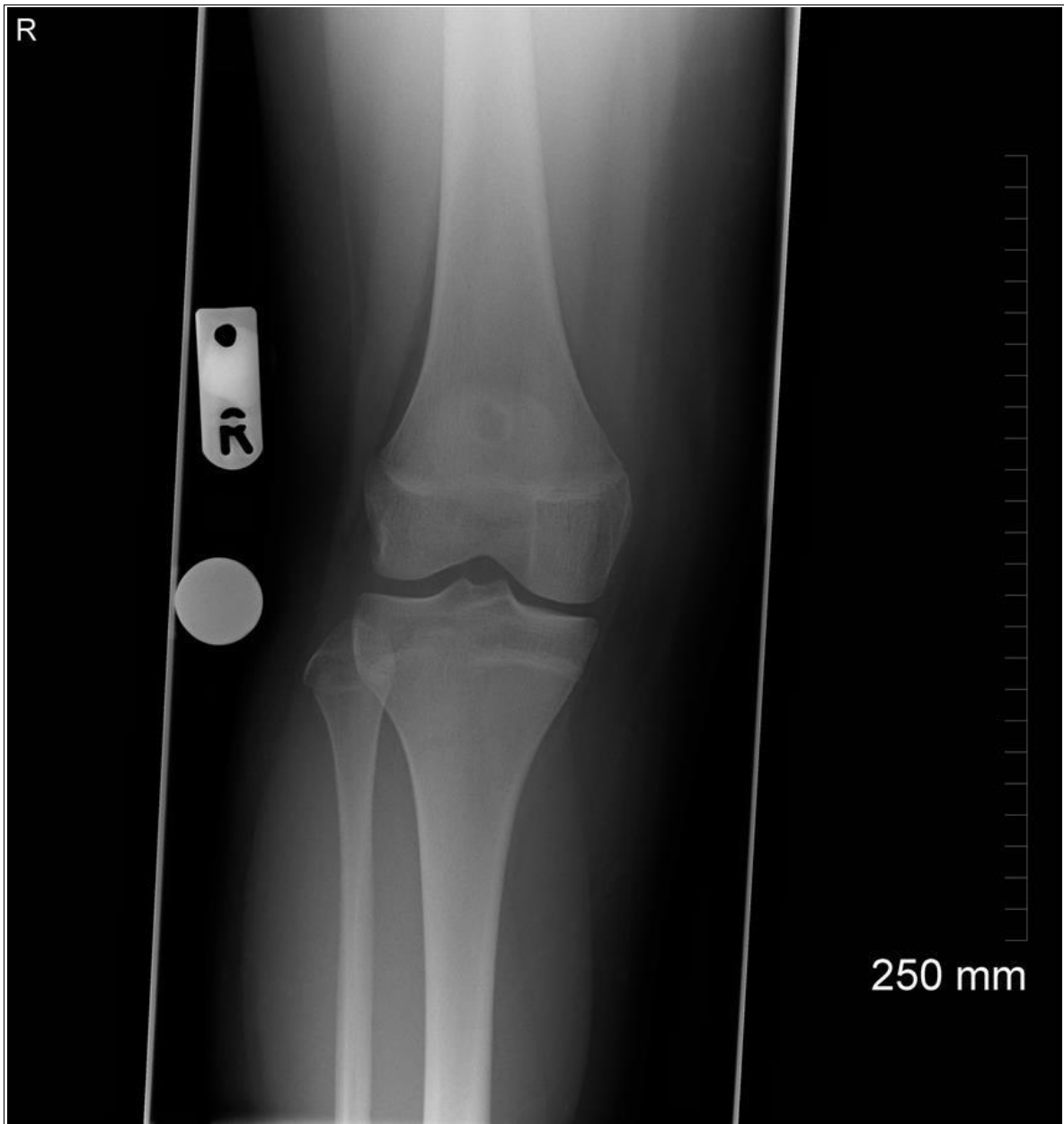

Caso Práctico 5

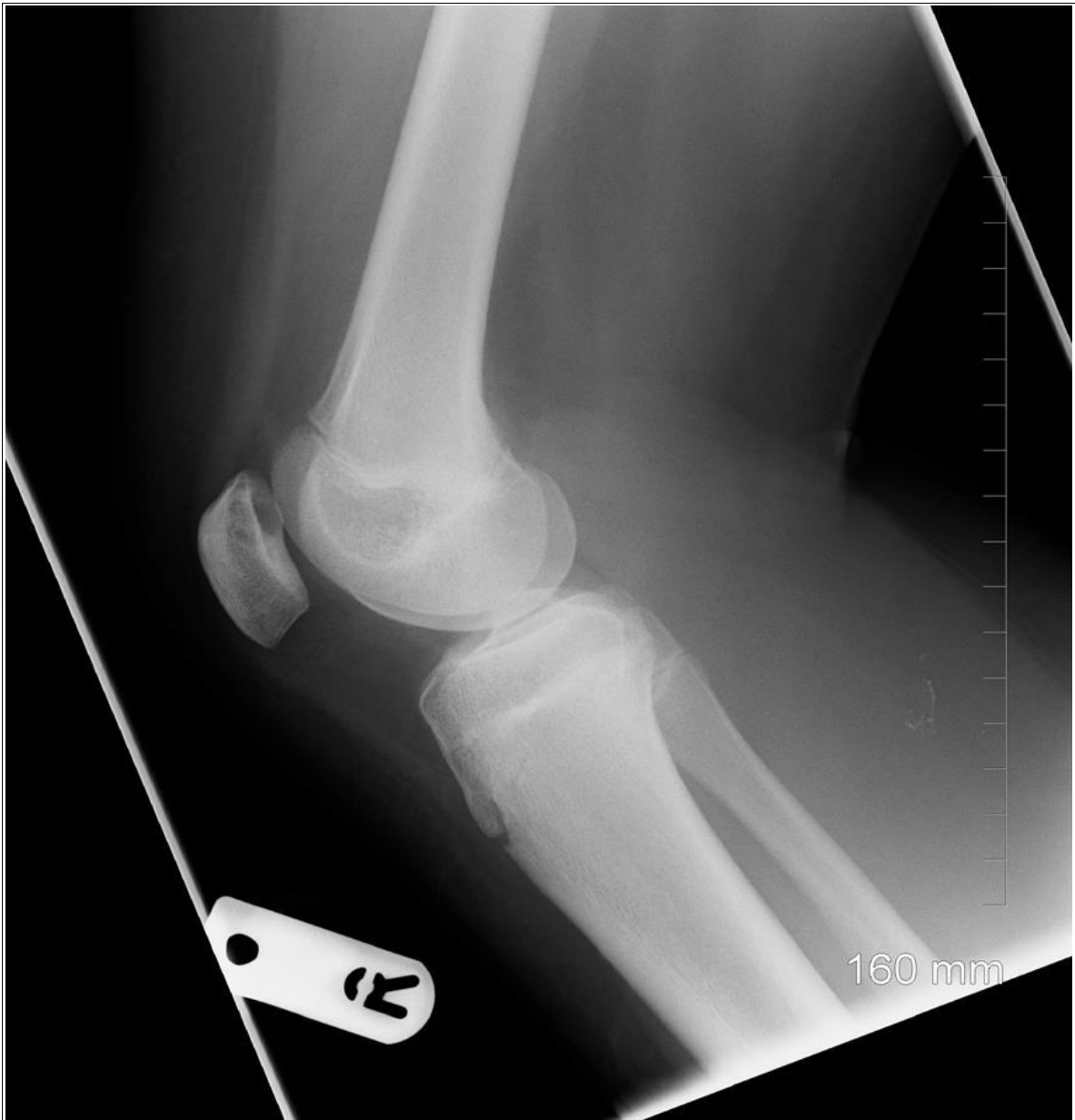

Caso Práctico 5

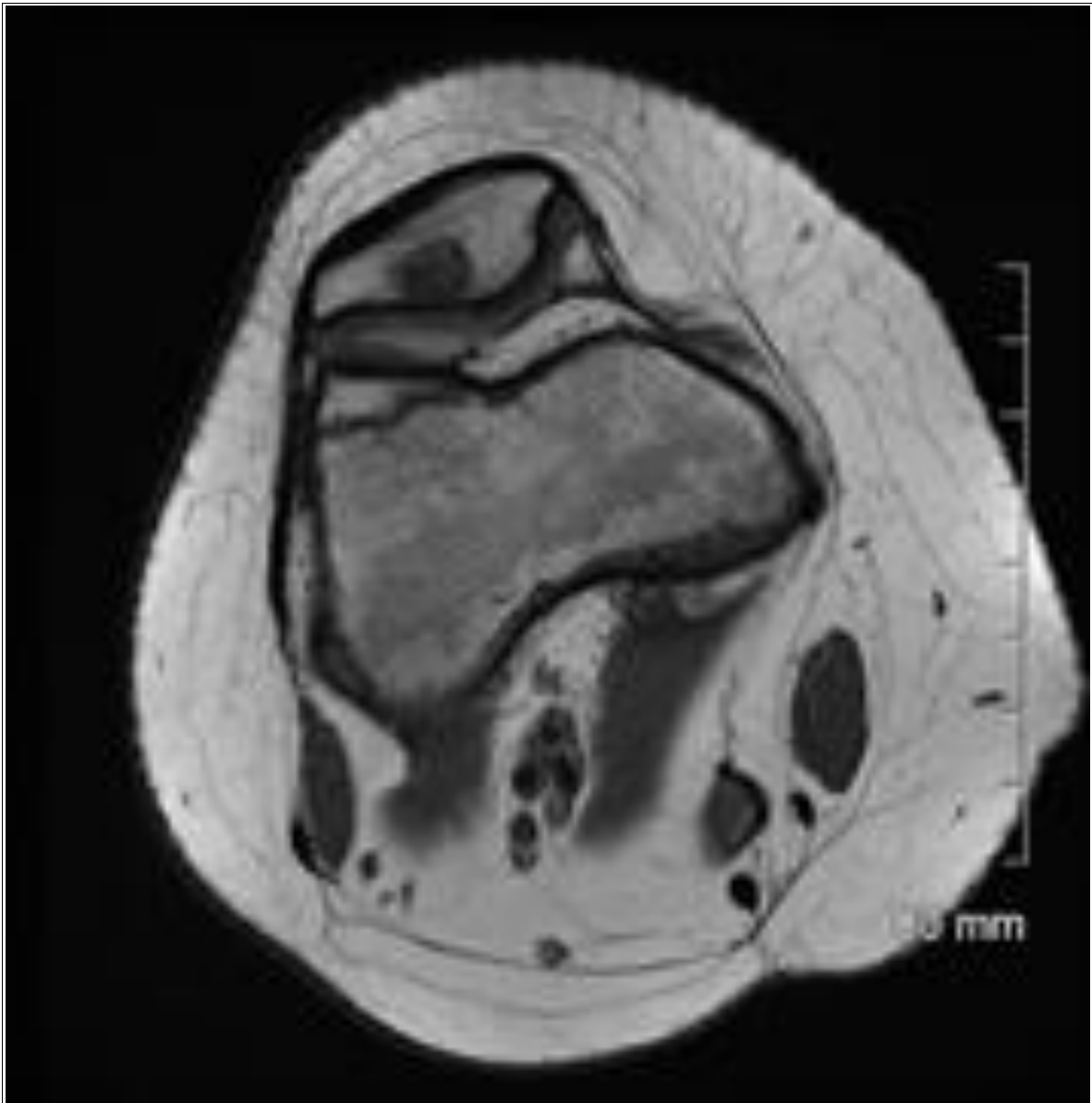
Caso Práctico 6



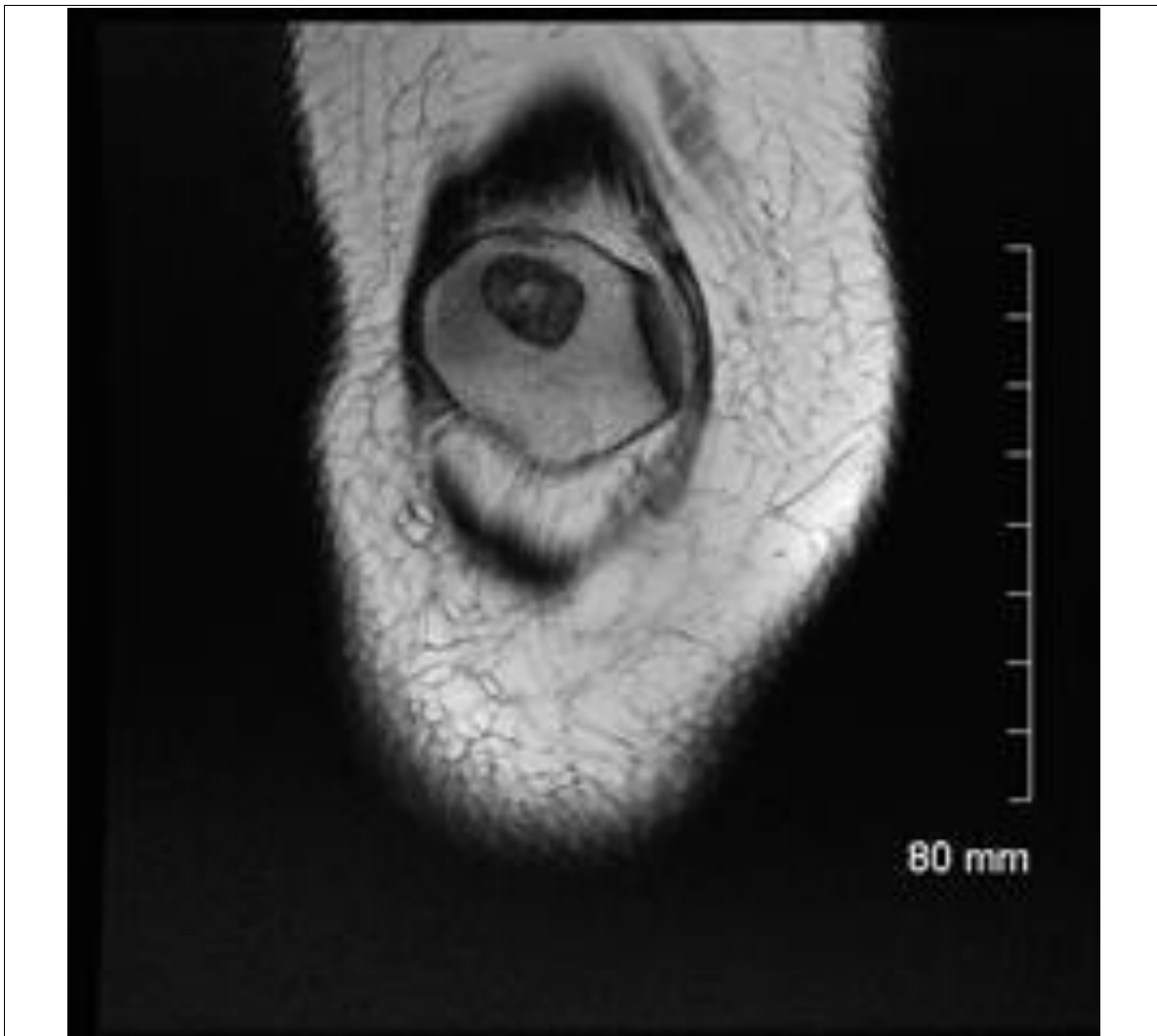
Caso Práctico 6



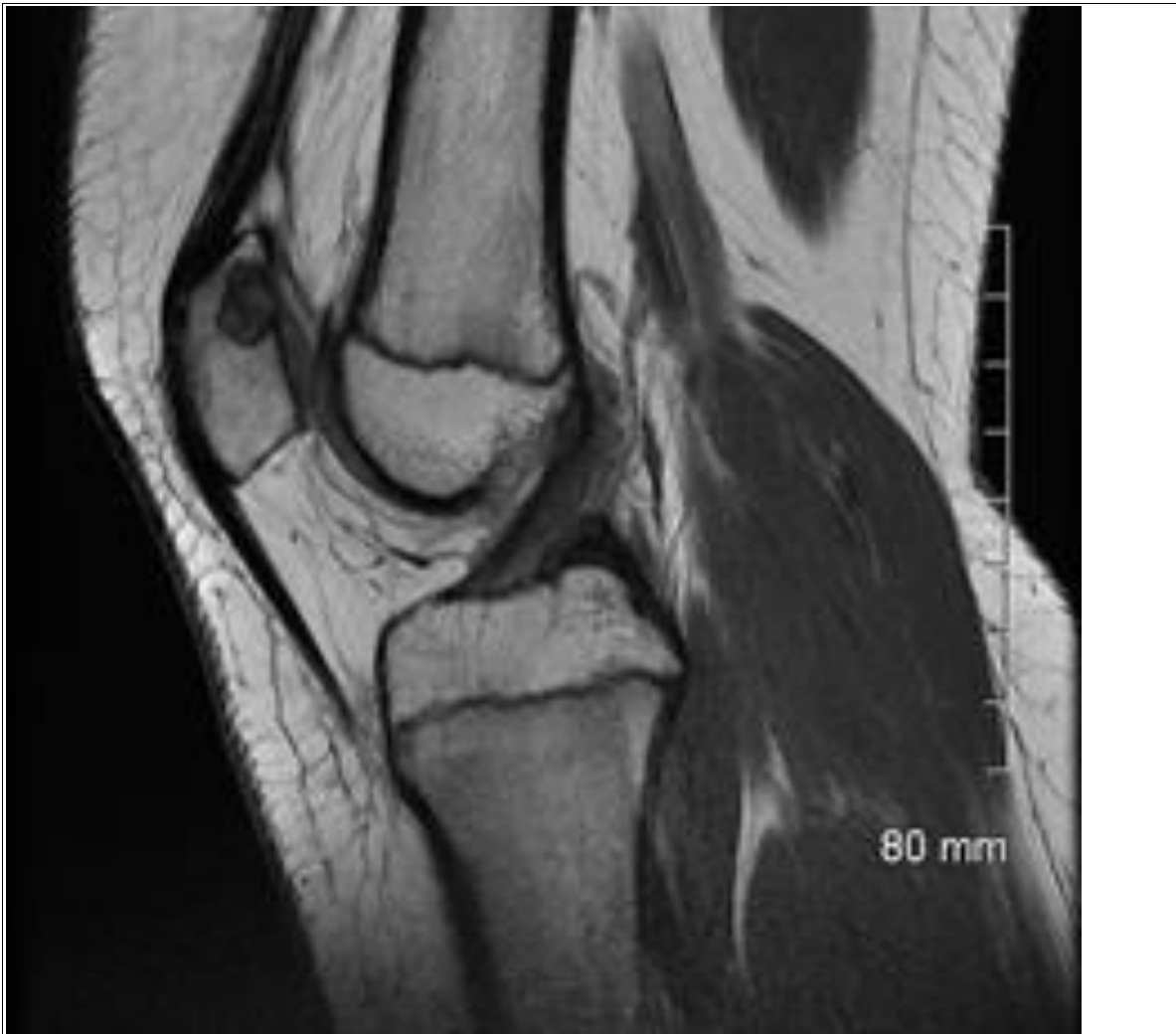Caso Práctico 6



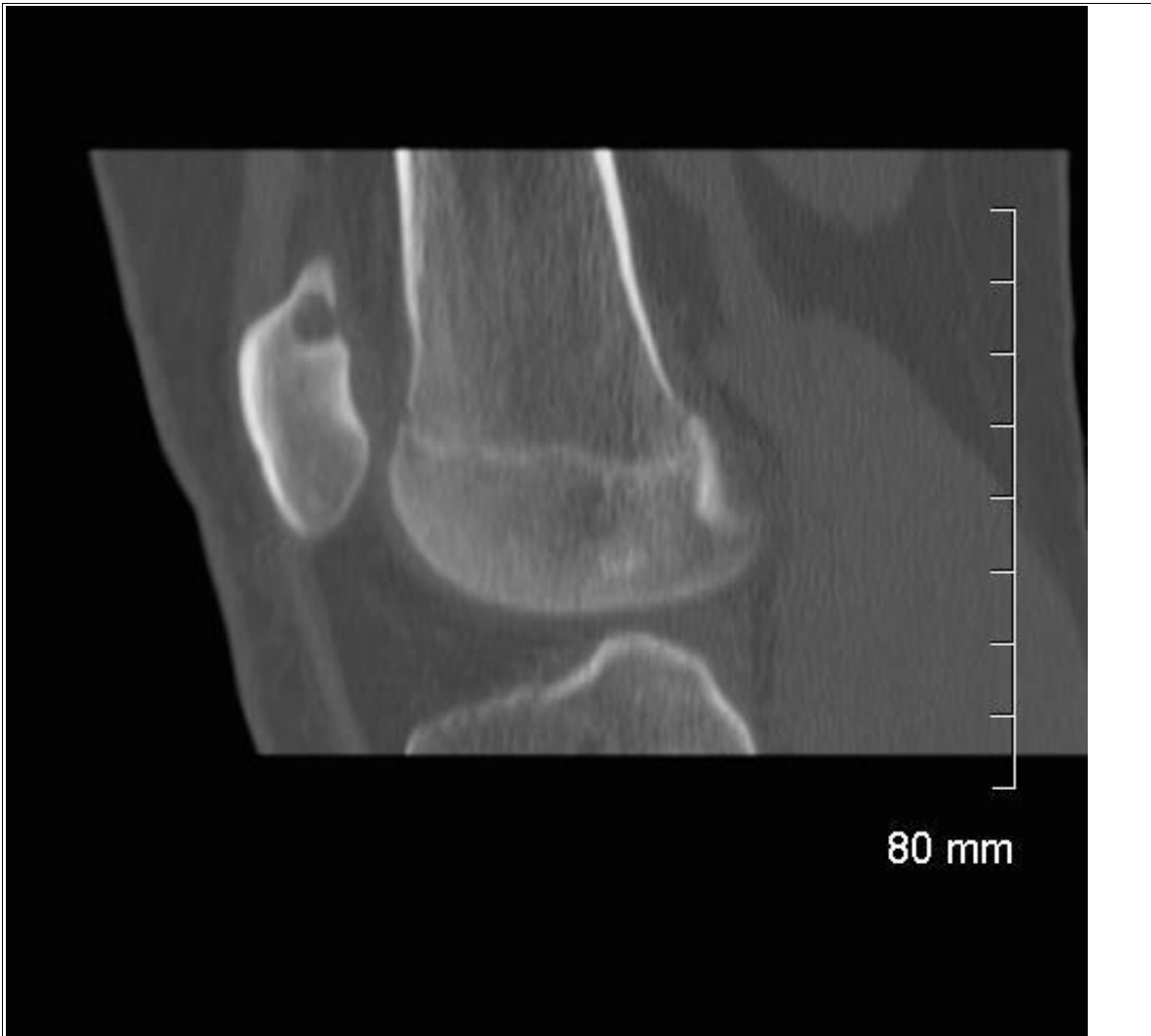Caso Práctico 6



Caso Práctico 6

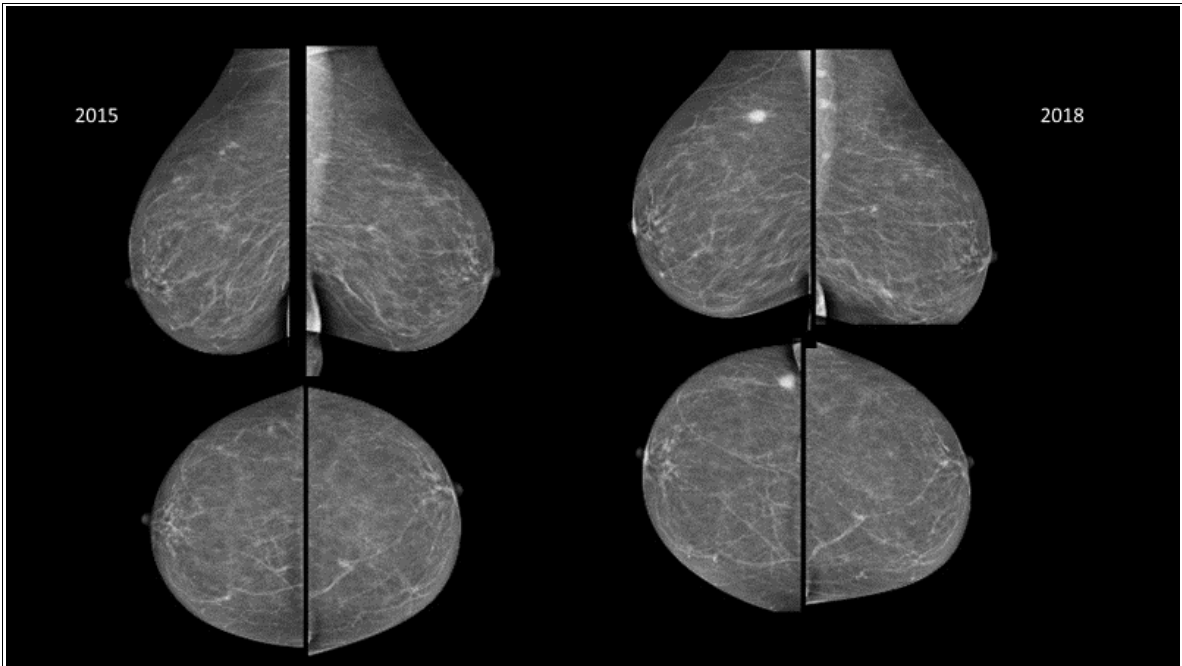


Caso Práctico 6

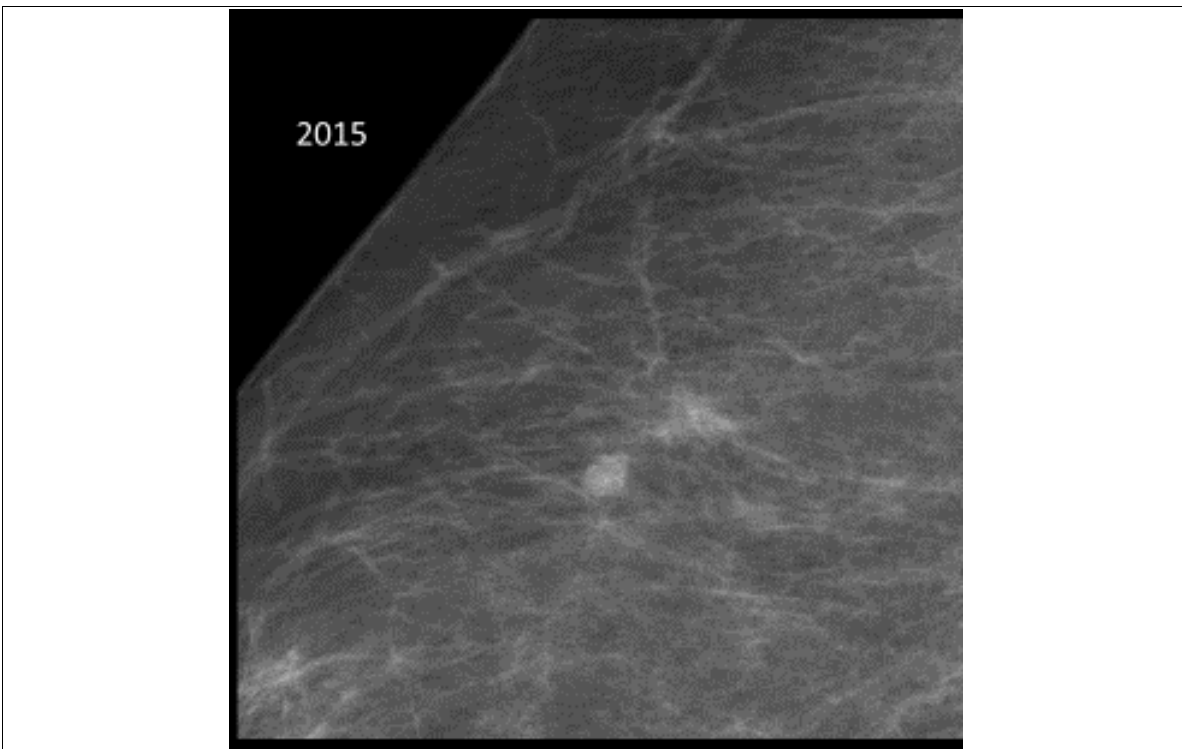


Caso Práctico 6

Caso Práctico 7

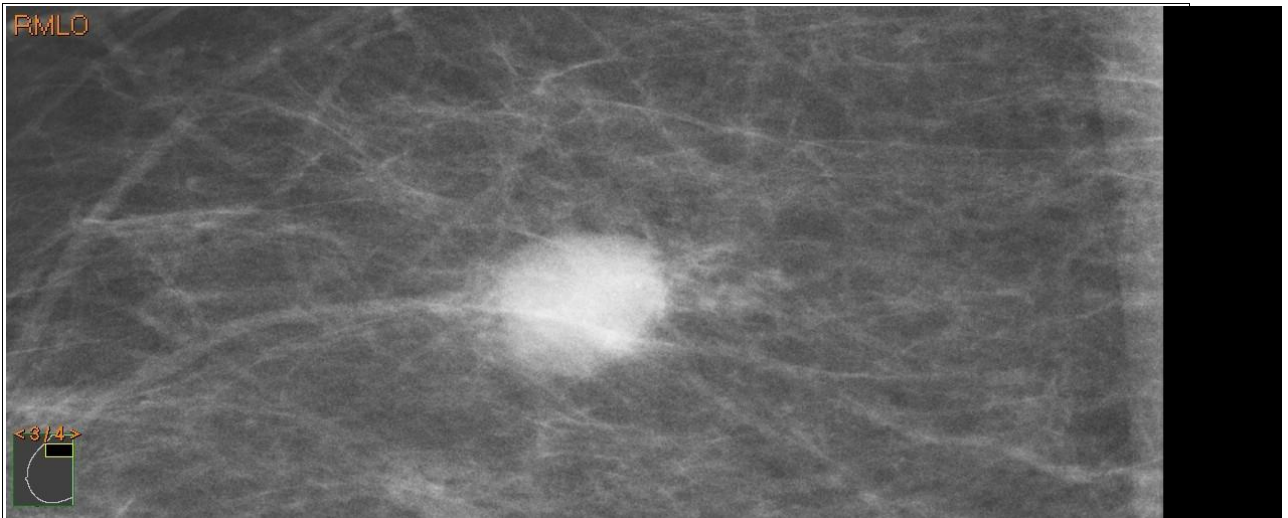


Caso Práctico 7

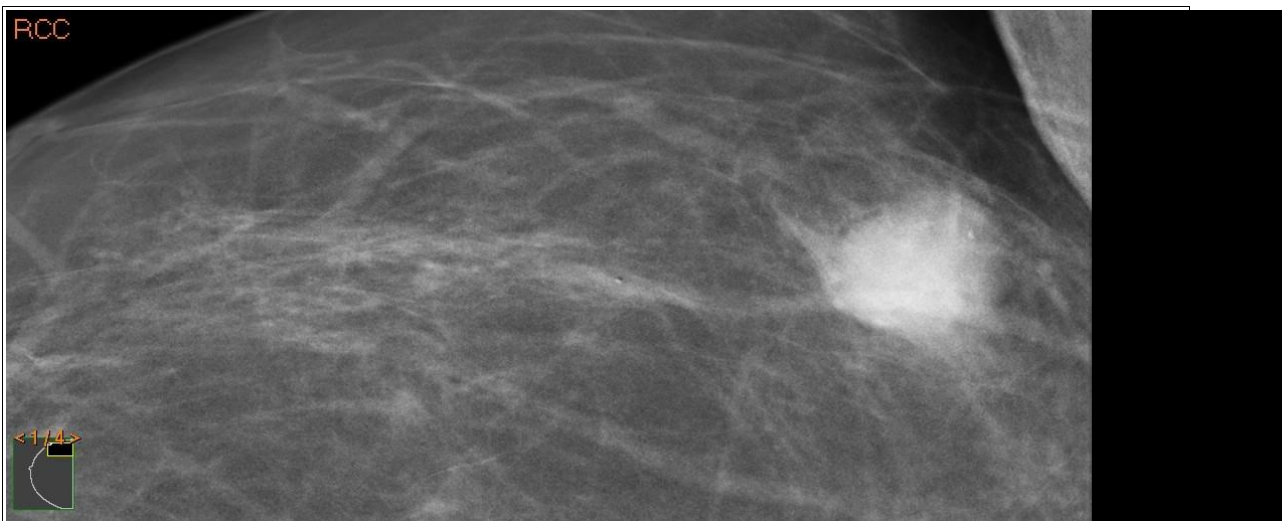


Caso Práctico 7

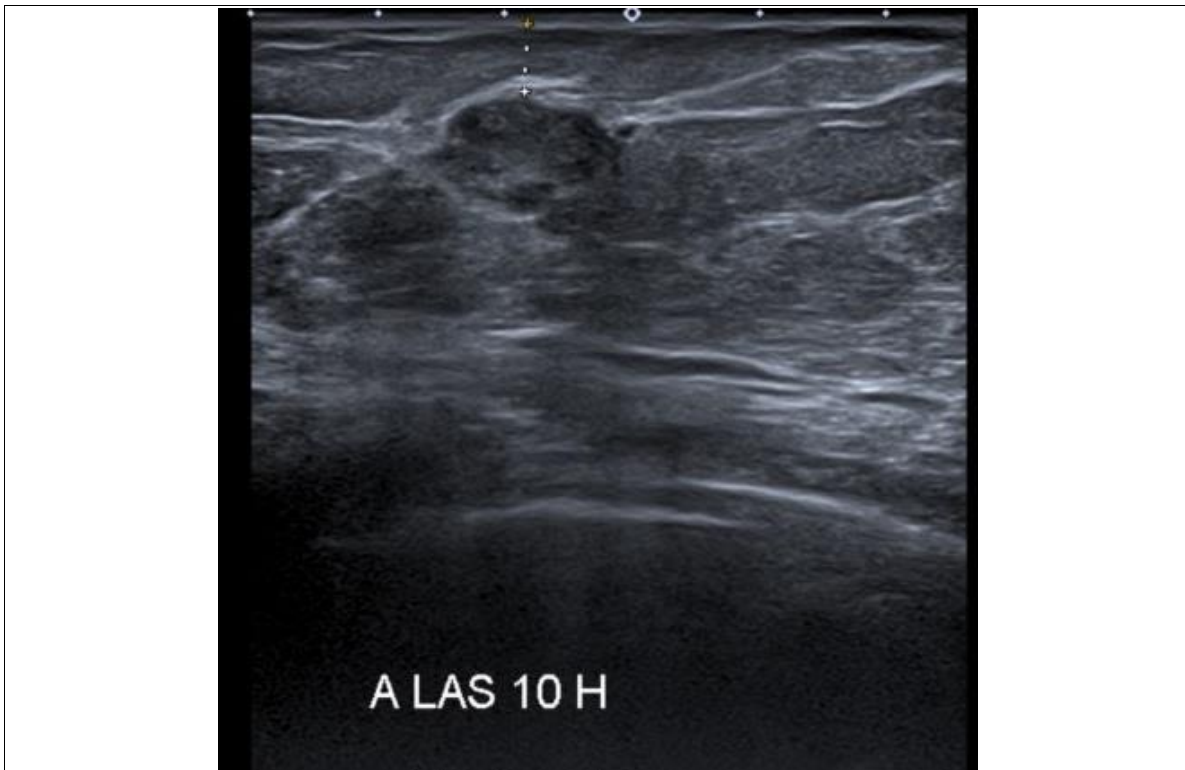CUADERNILLO DE IMÁGENES - EXAMEN PRÁCTICO FACULTATIVO ESPECIALISTA
RADIODIAGNÓSTICO



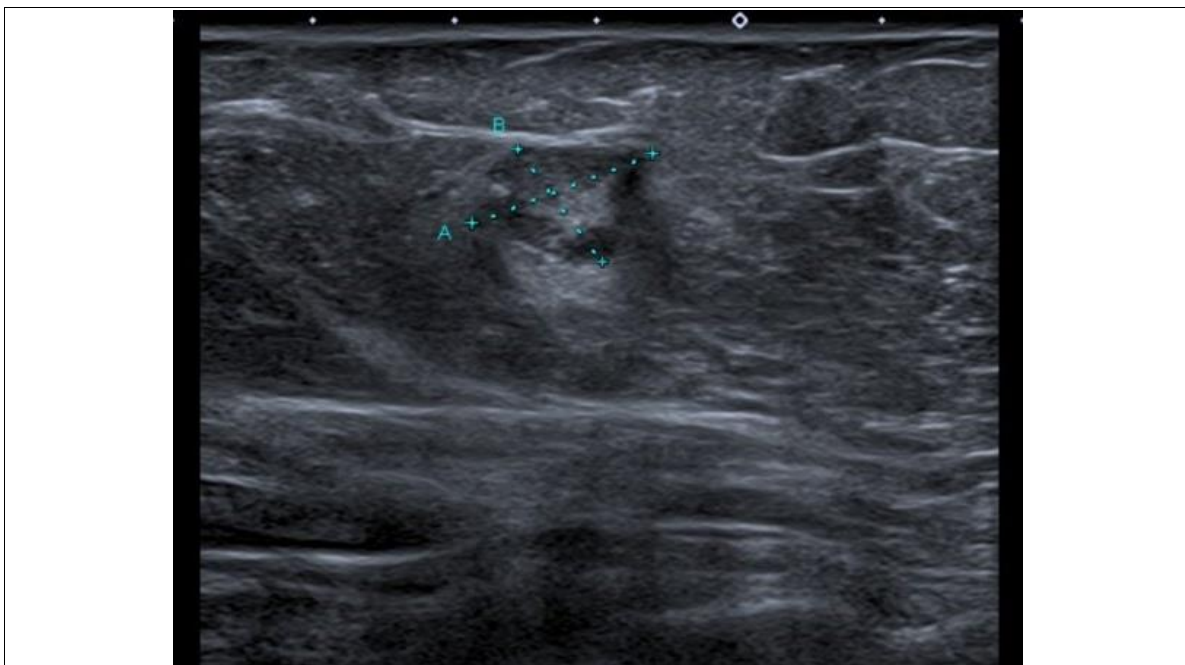
Caso Práctico 7



Caso Práctico 7

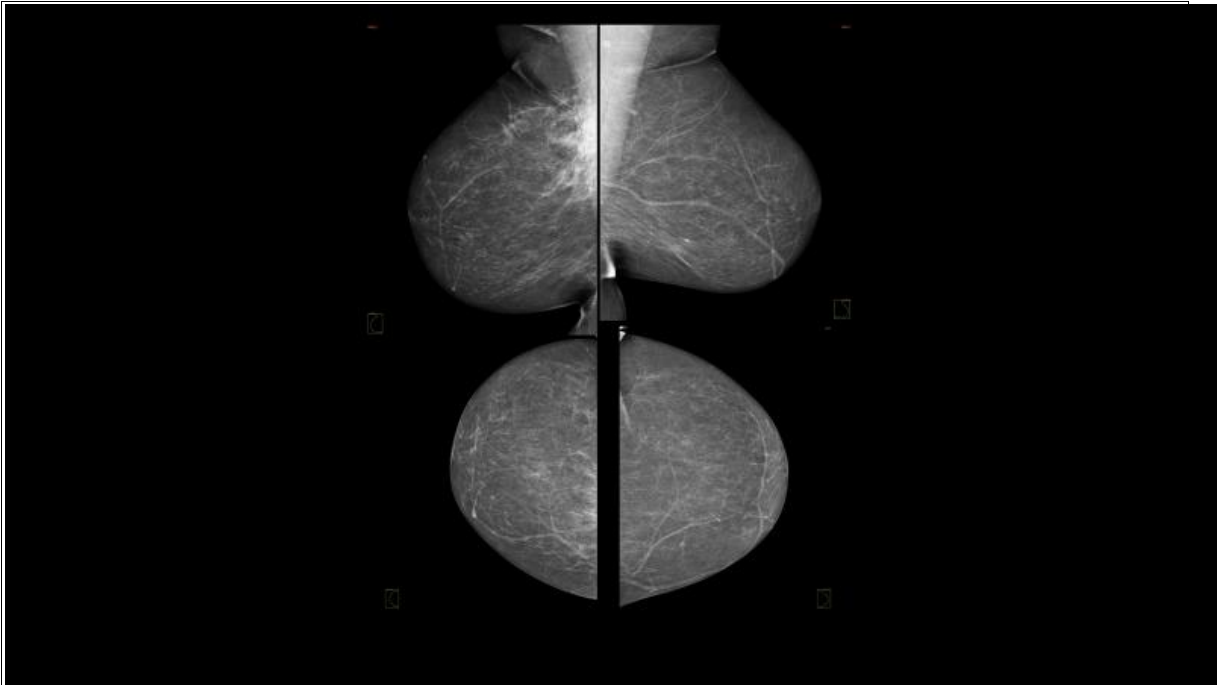


Caso Práctico 7

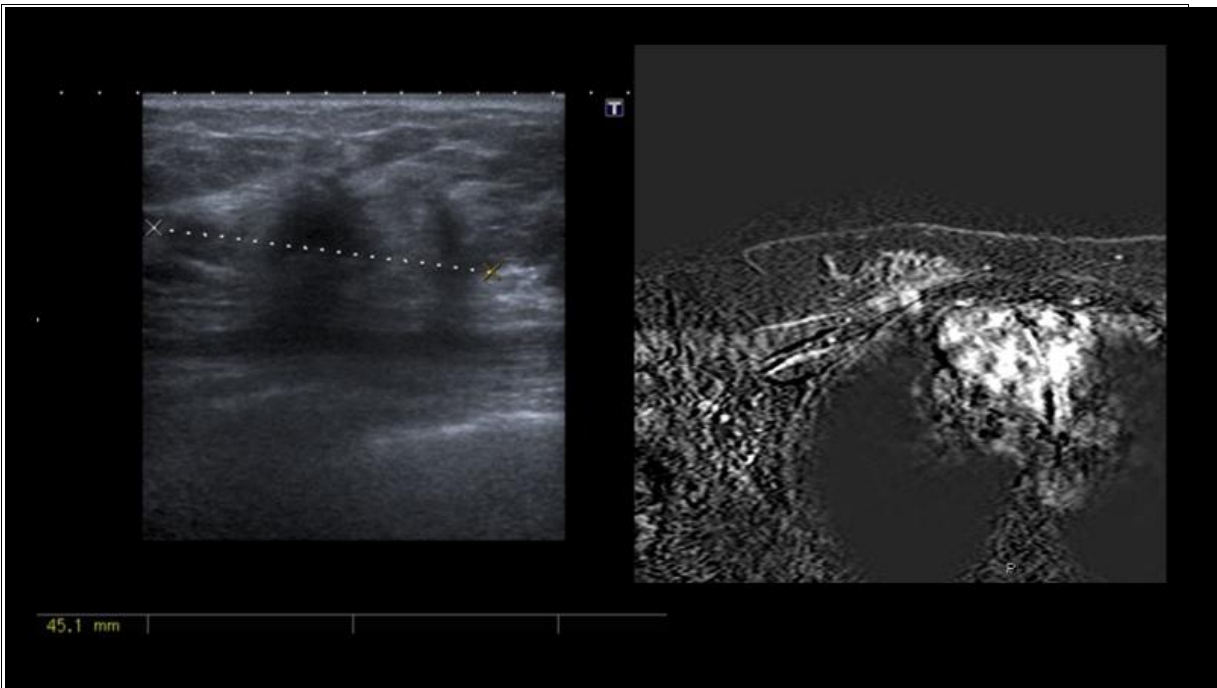


Caso Práctico 7

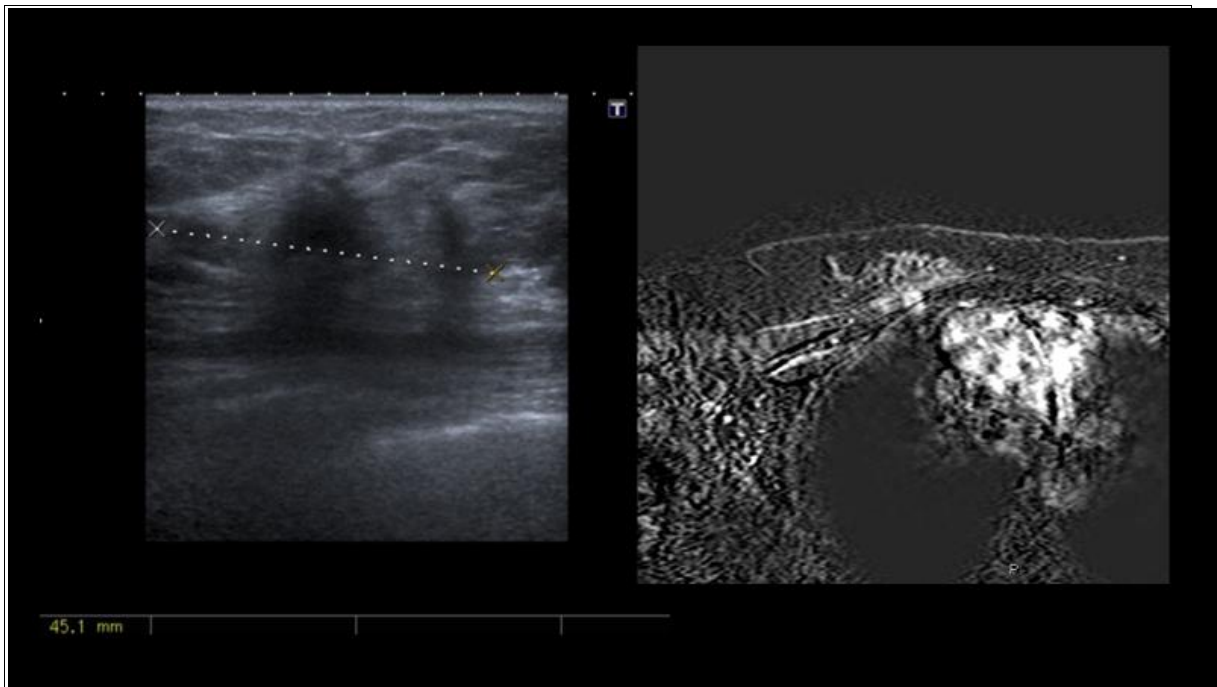
Caso Práctico 8



Caso Práctico 8

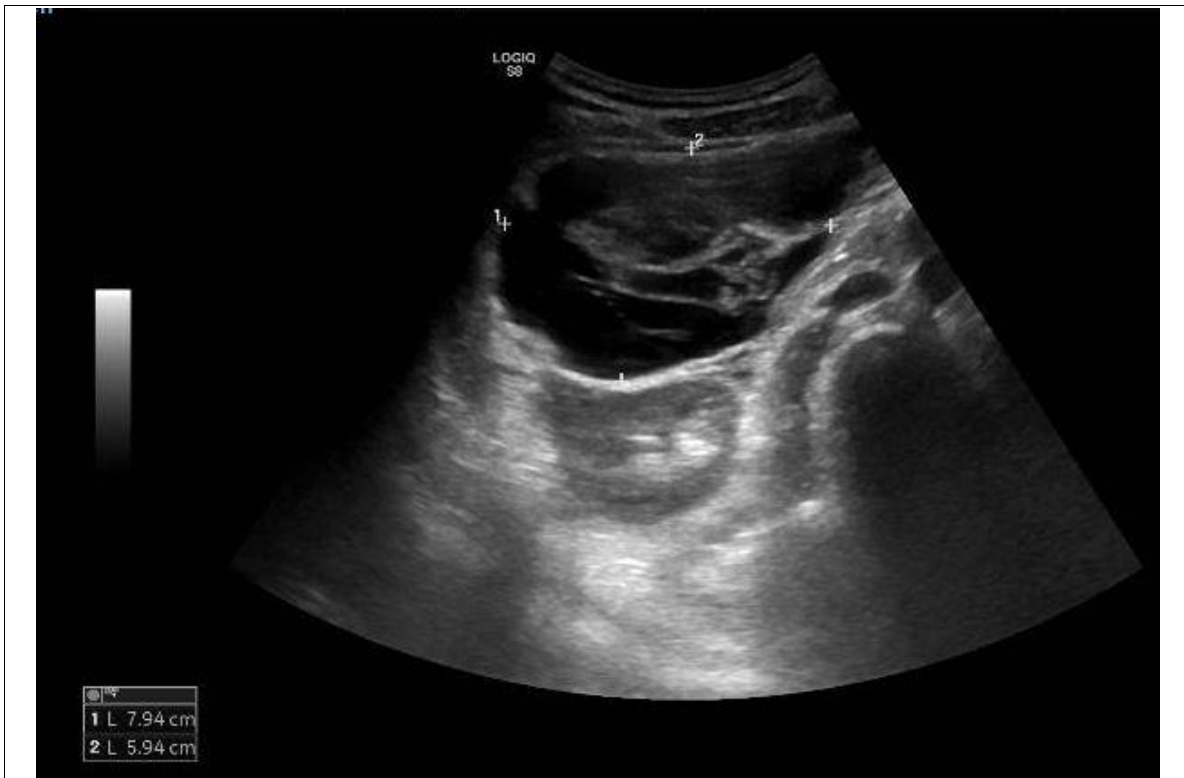

Caso Práctico 8

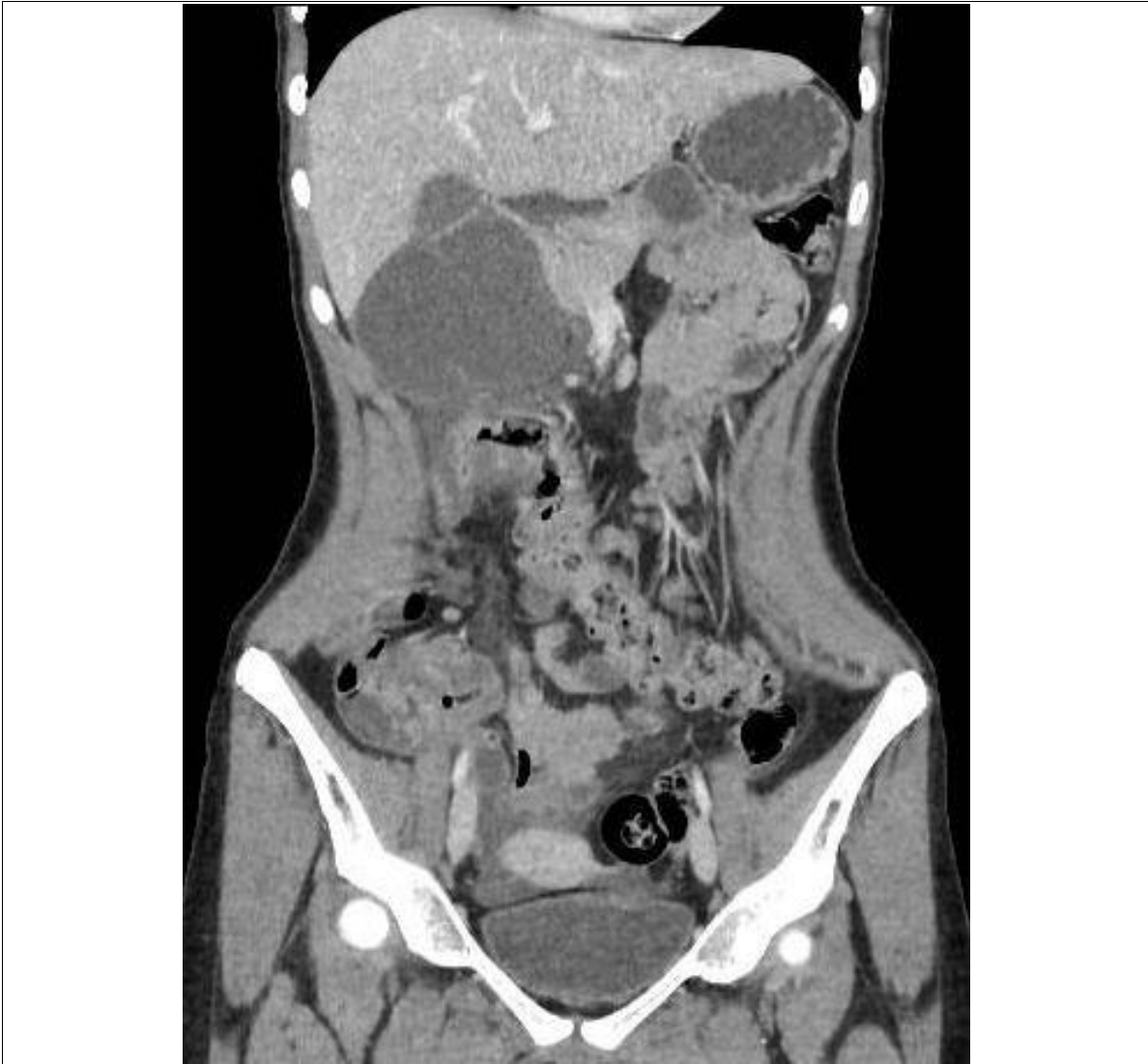

Caso Práctico 8

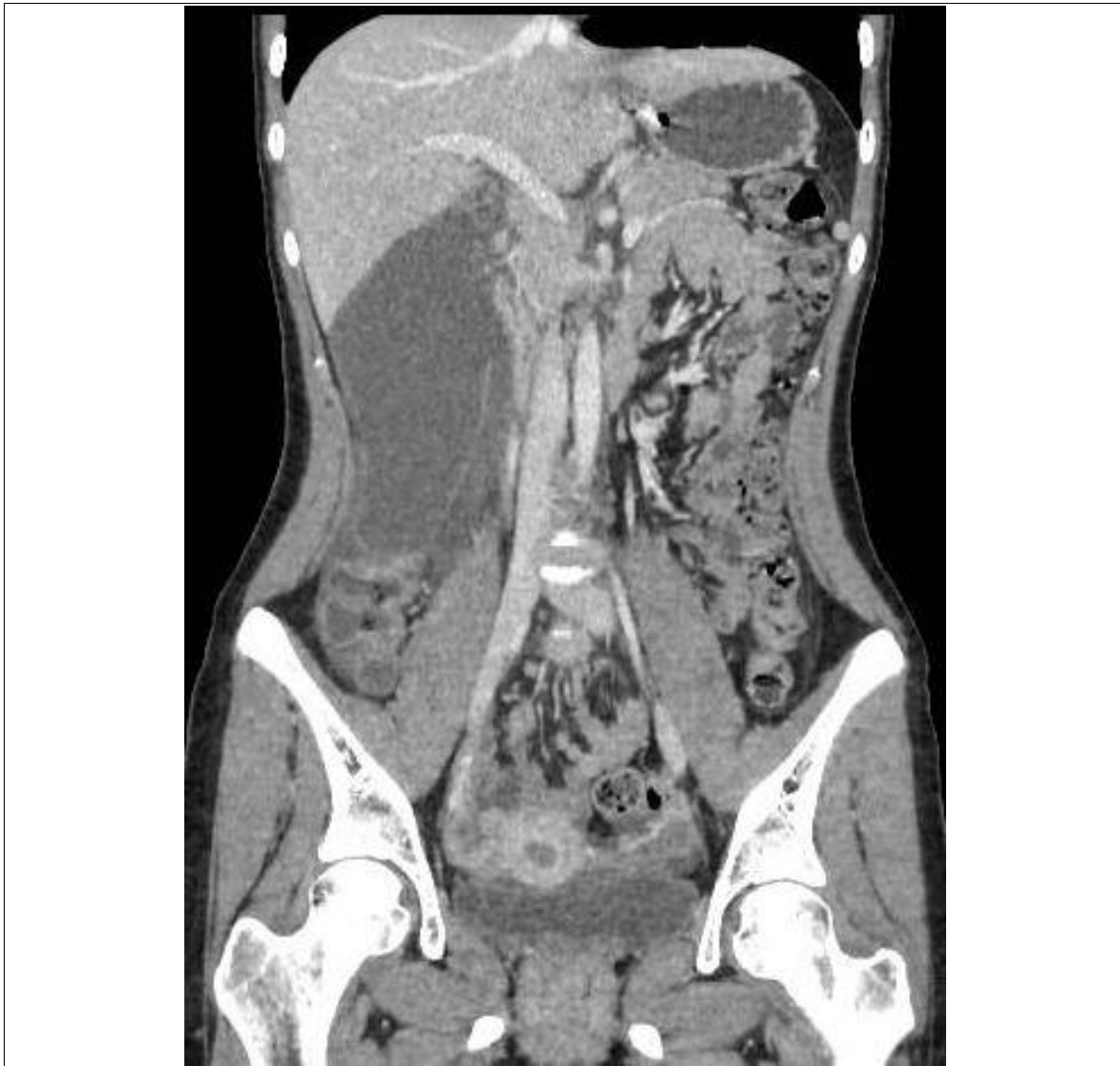Caso Práctico 9



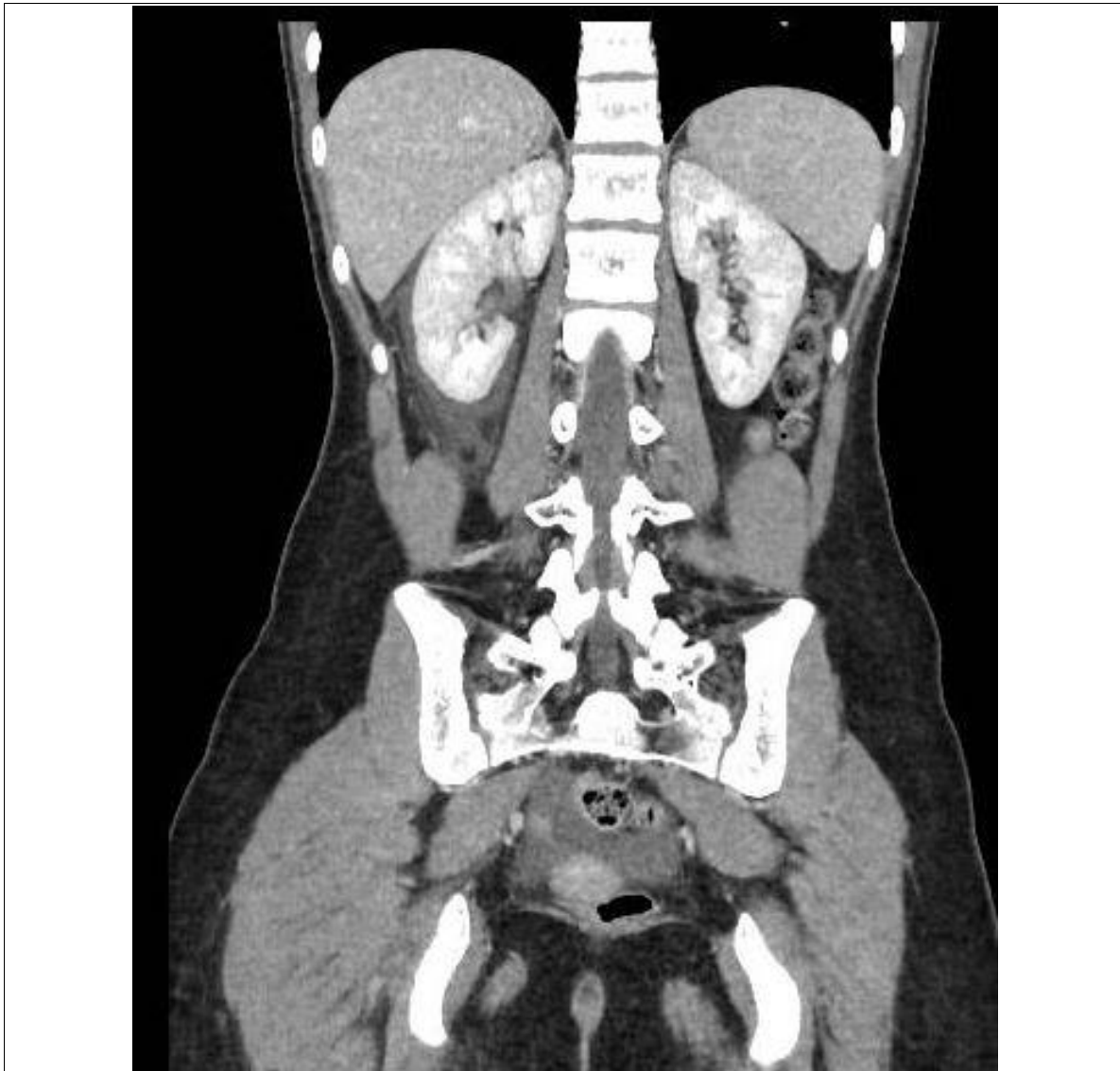Caso Práctico 9



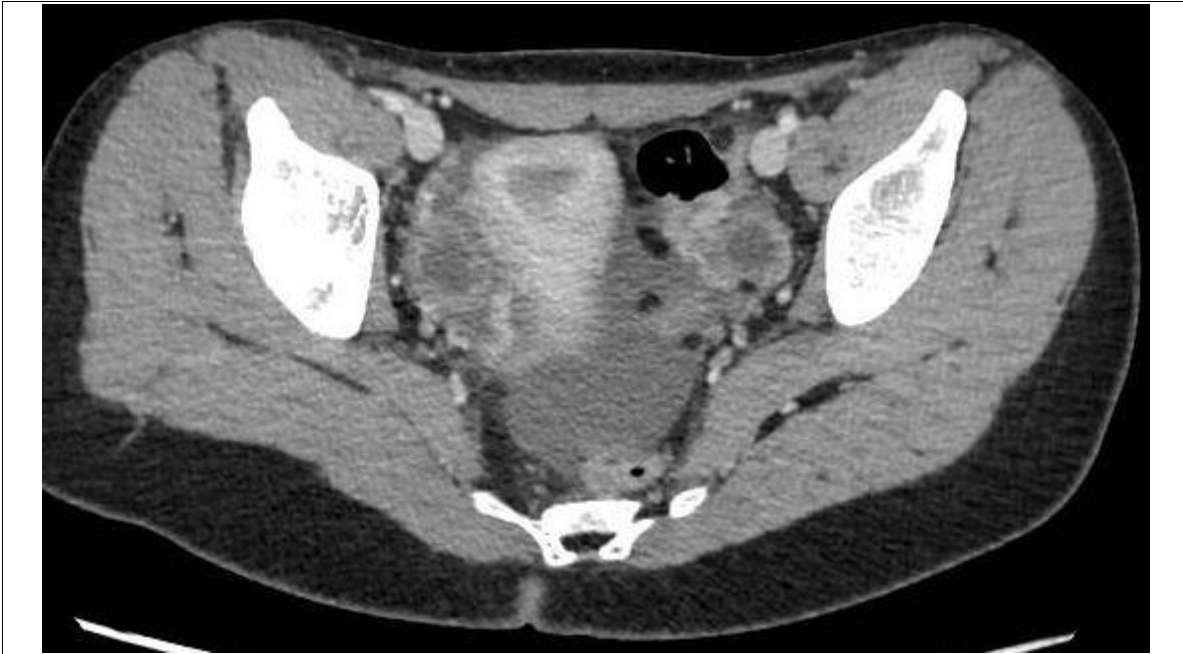Caso Práctico 9



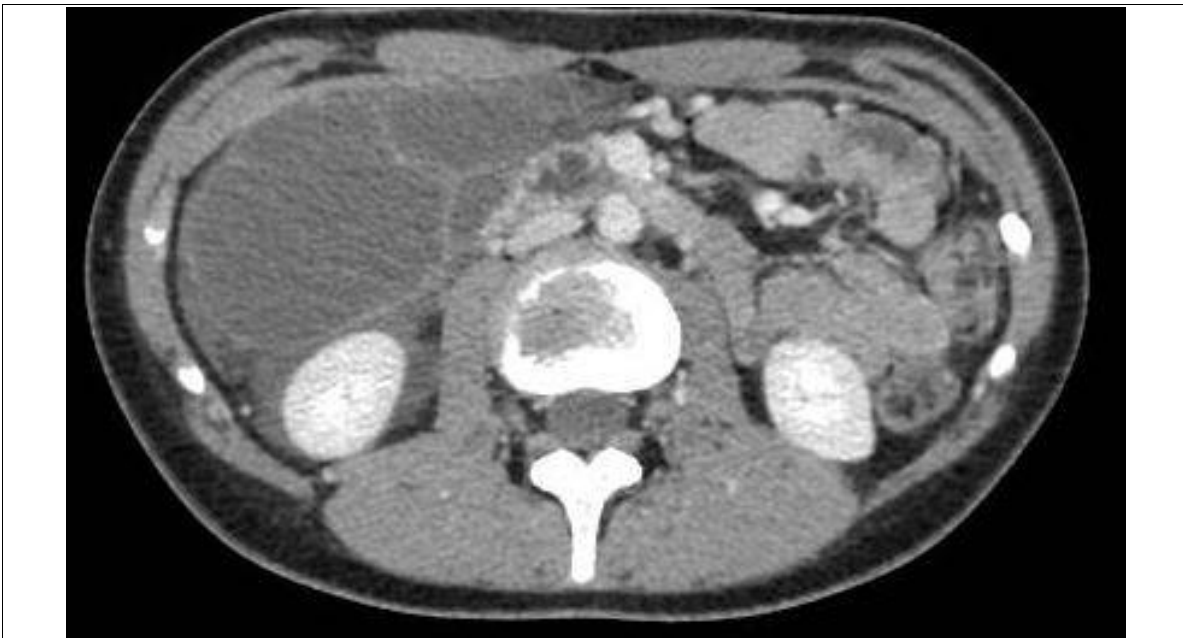Caso Práctico 9



Caso Práctico 9



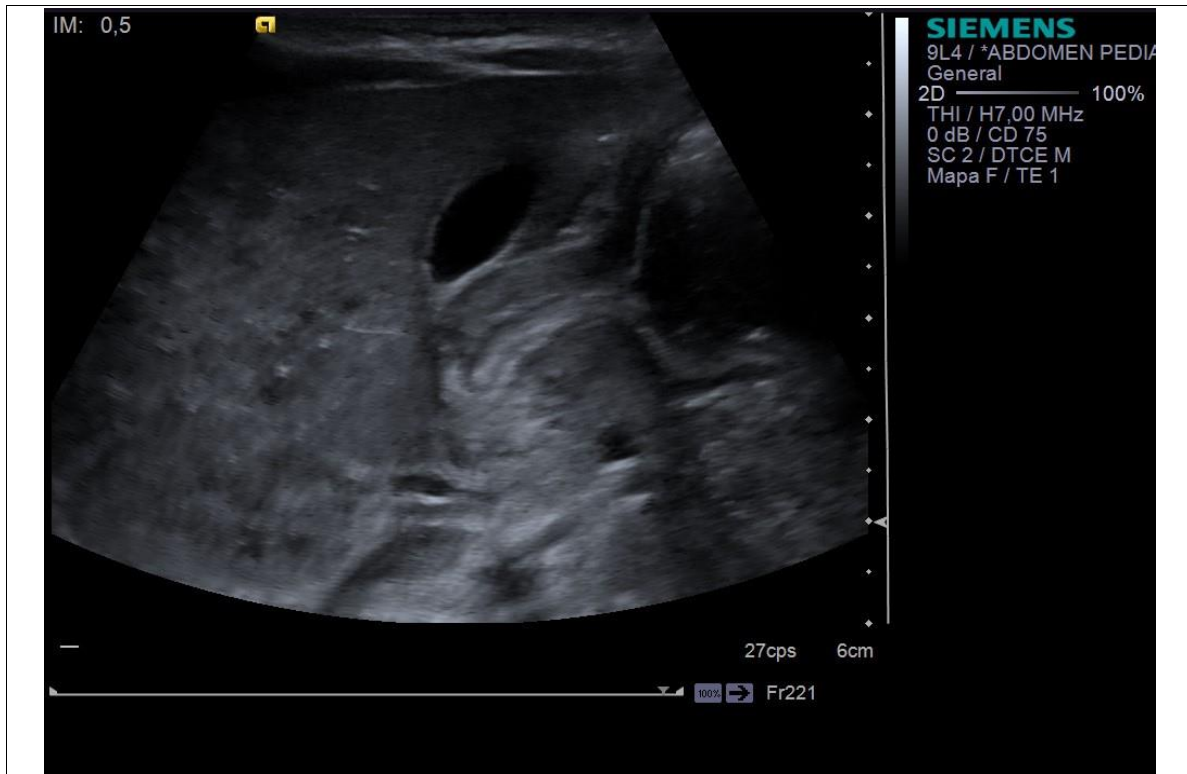
Caso Práctico 9



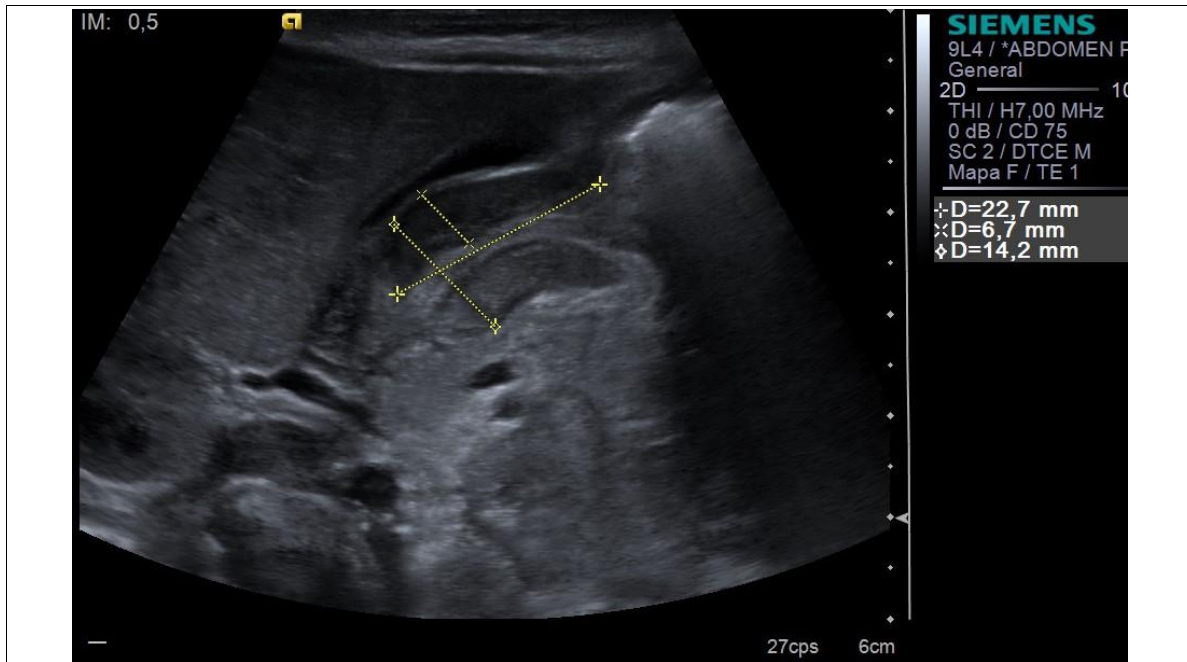
Caso Práctico 9

Caso Práctico 10

CUADERNILLO DE IMÁGENES - EXAMEN PRÁCTICO FACULTATIVO ESPECIALISTA
RADIODIAGNÓSTICO

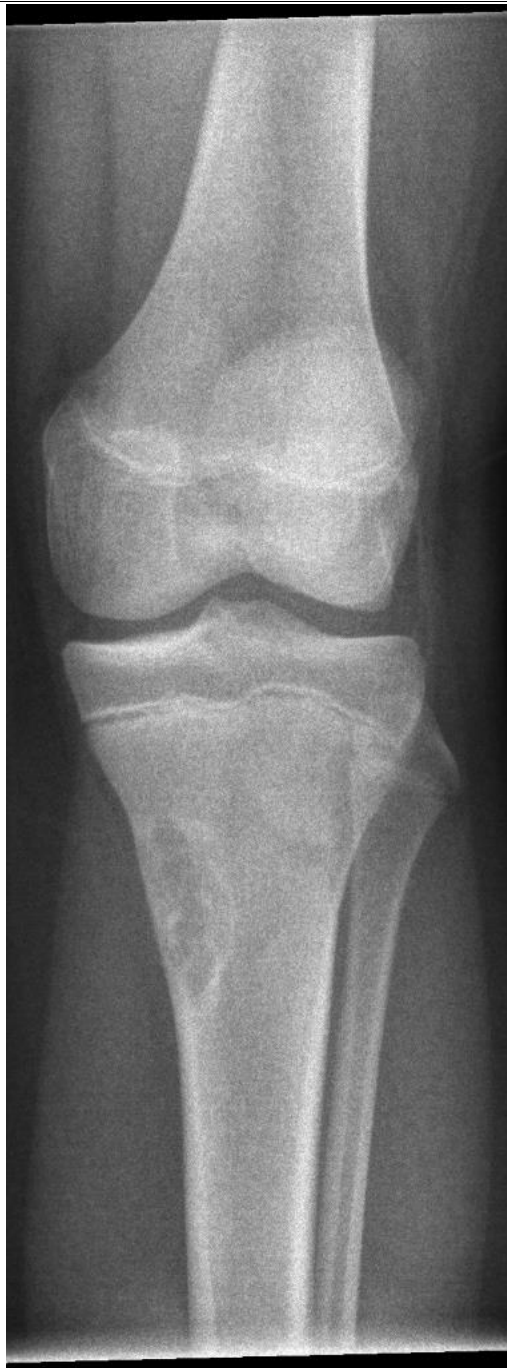

Caso Práctico 10

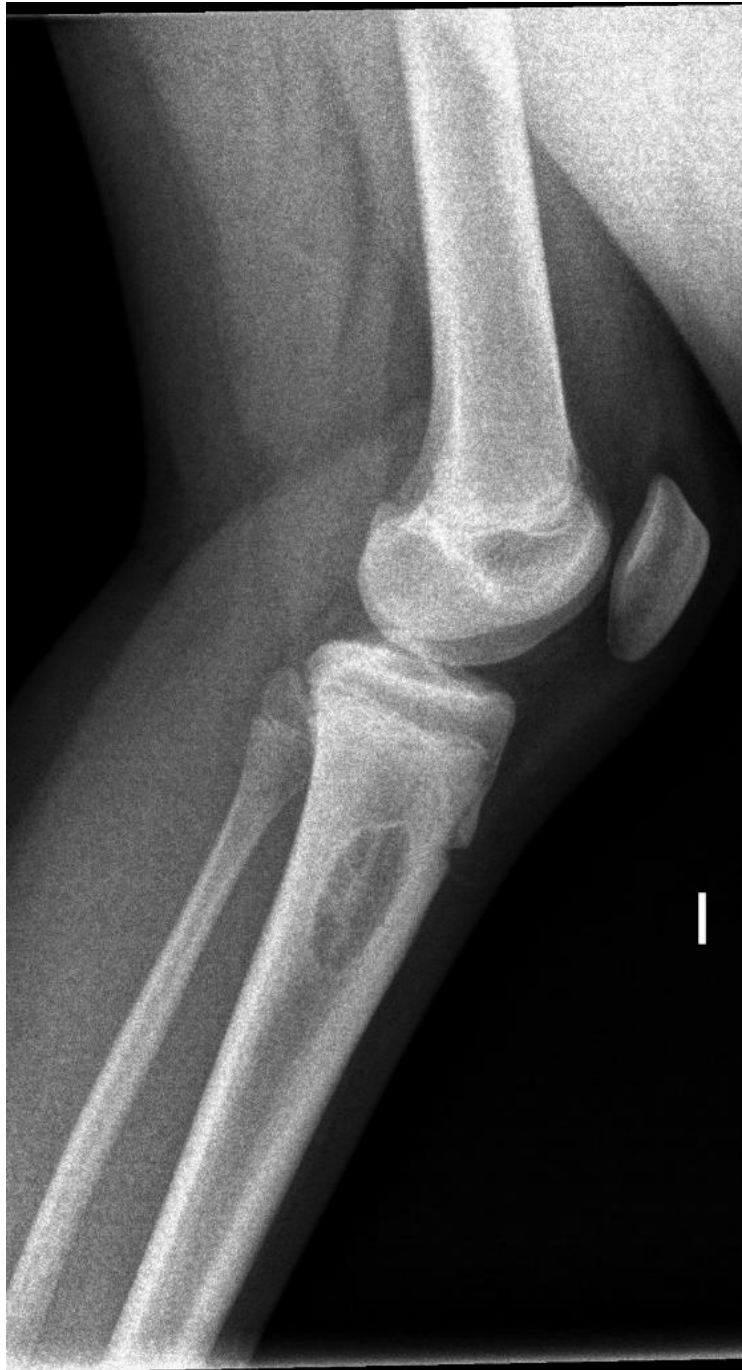

Caso Práctico 10

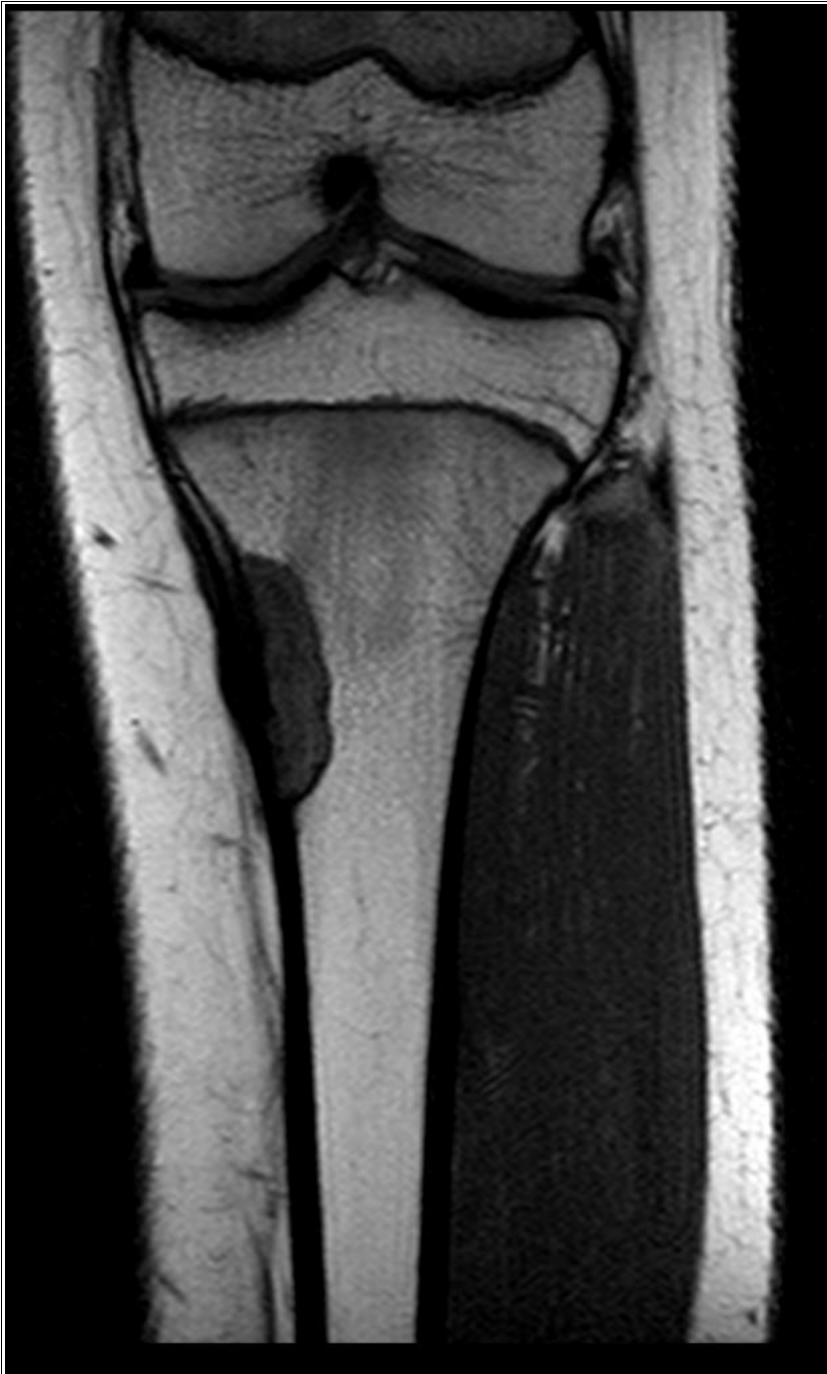Caso Práctico 11



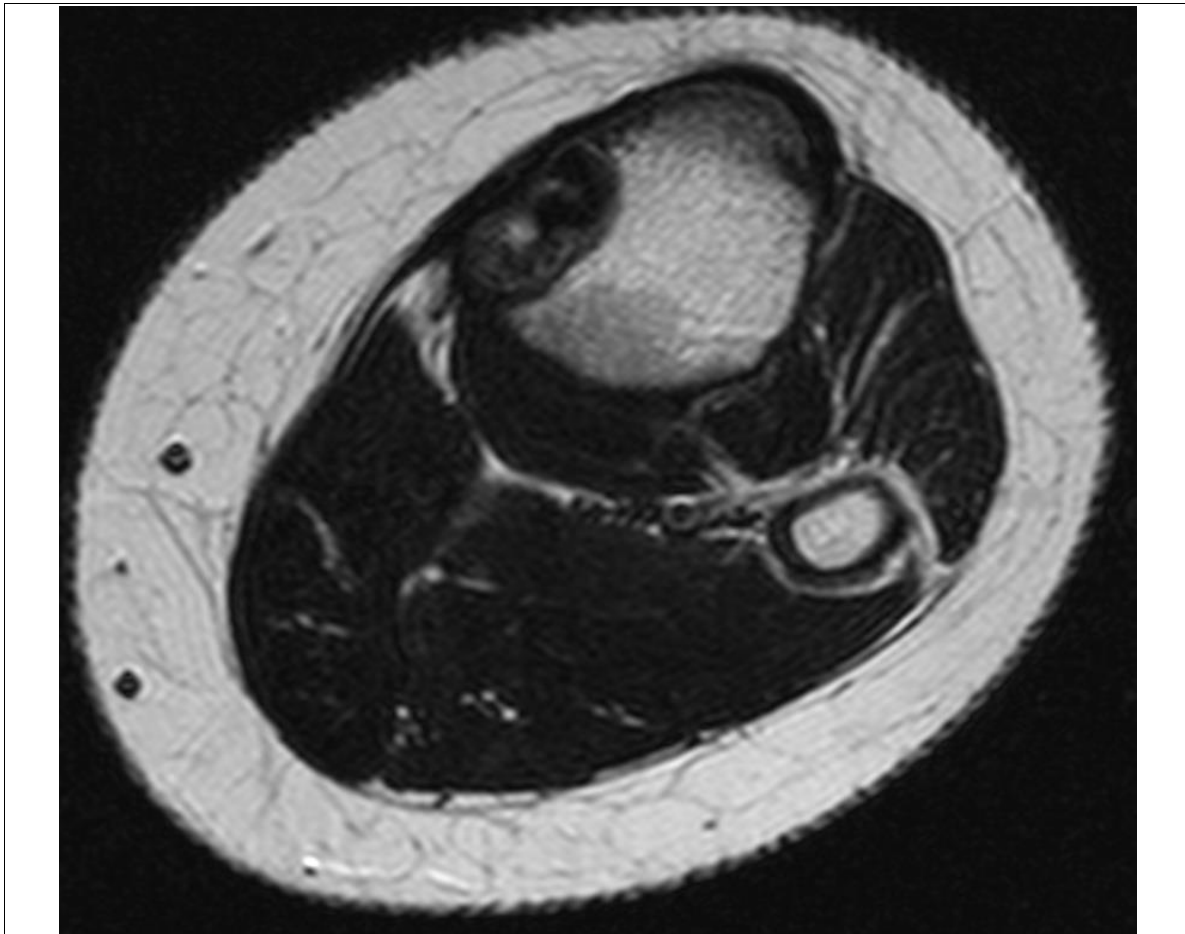
Caso Práctico 11



Caso Práctico 11

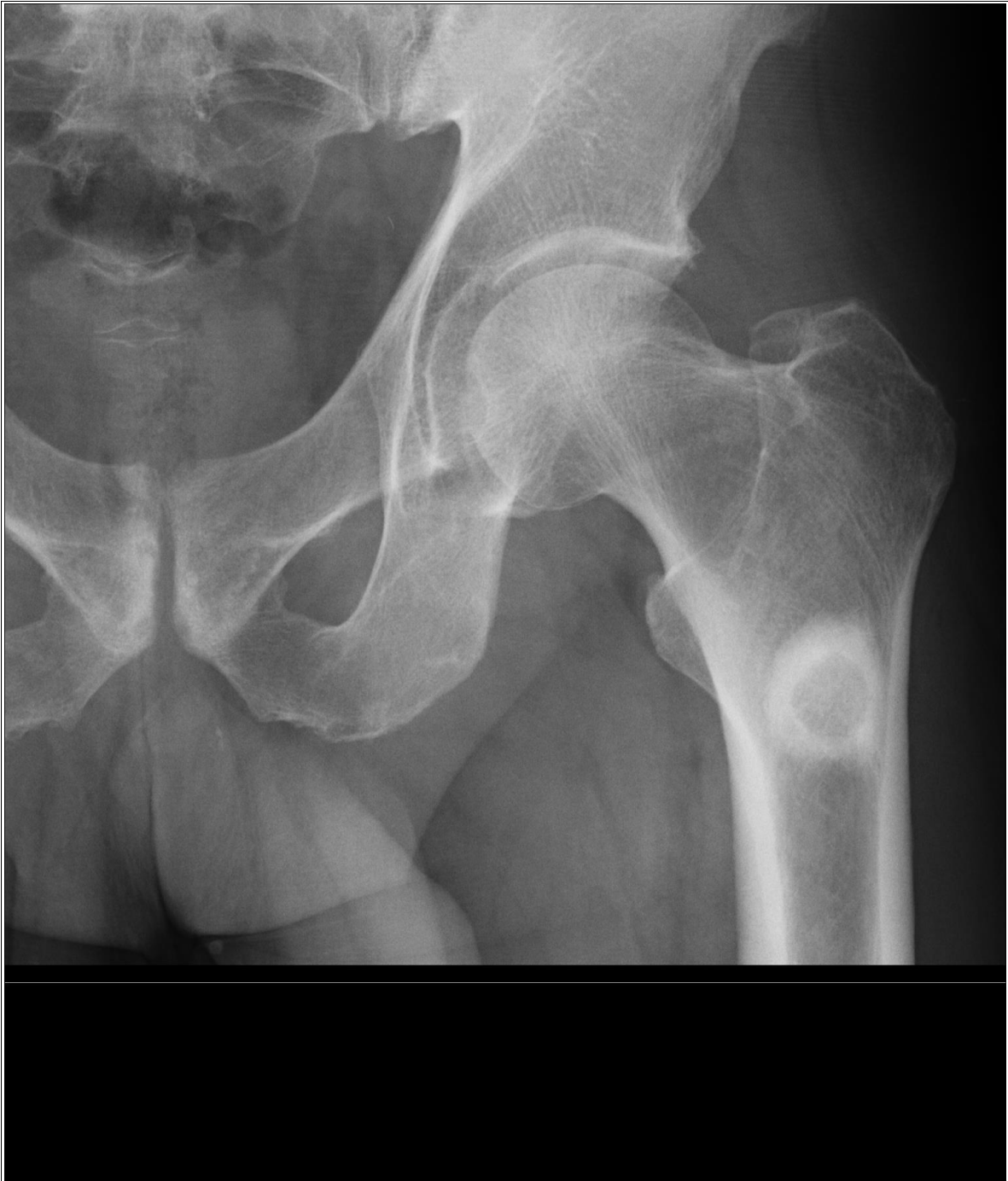

Caso Práctico 11

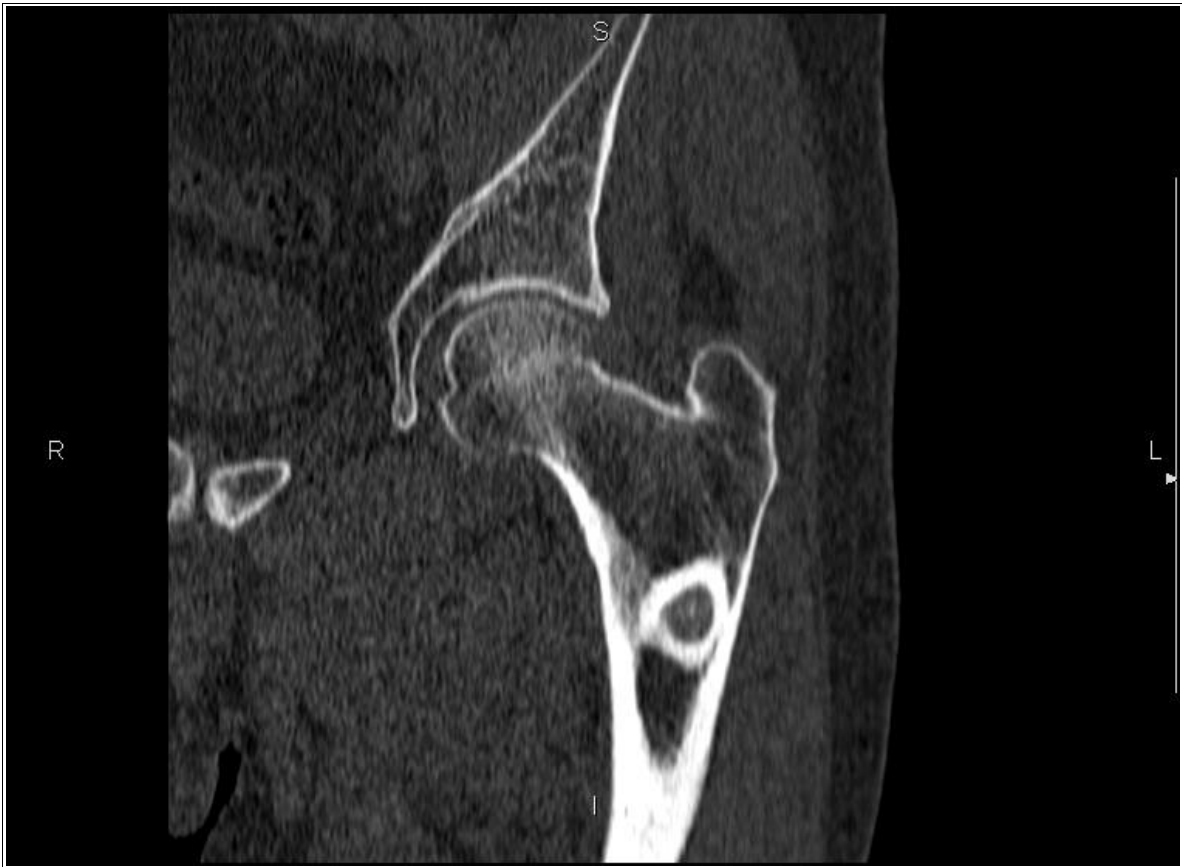

Caso Práctico 11

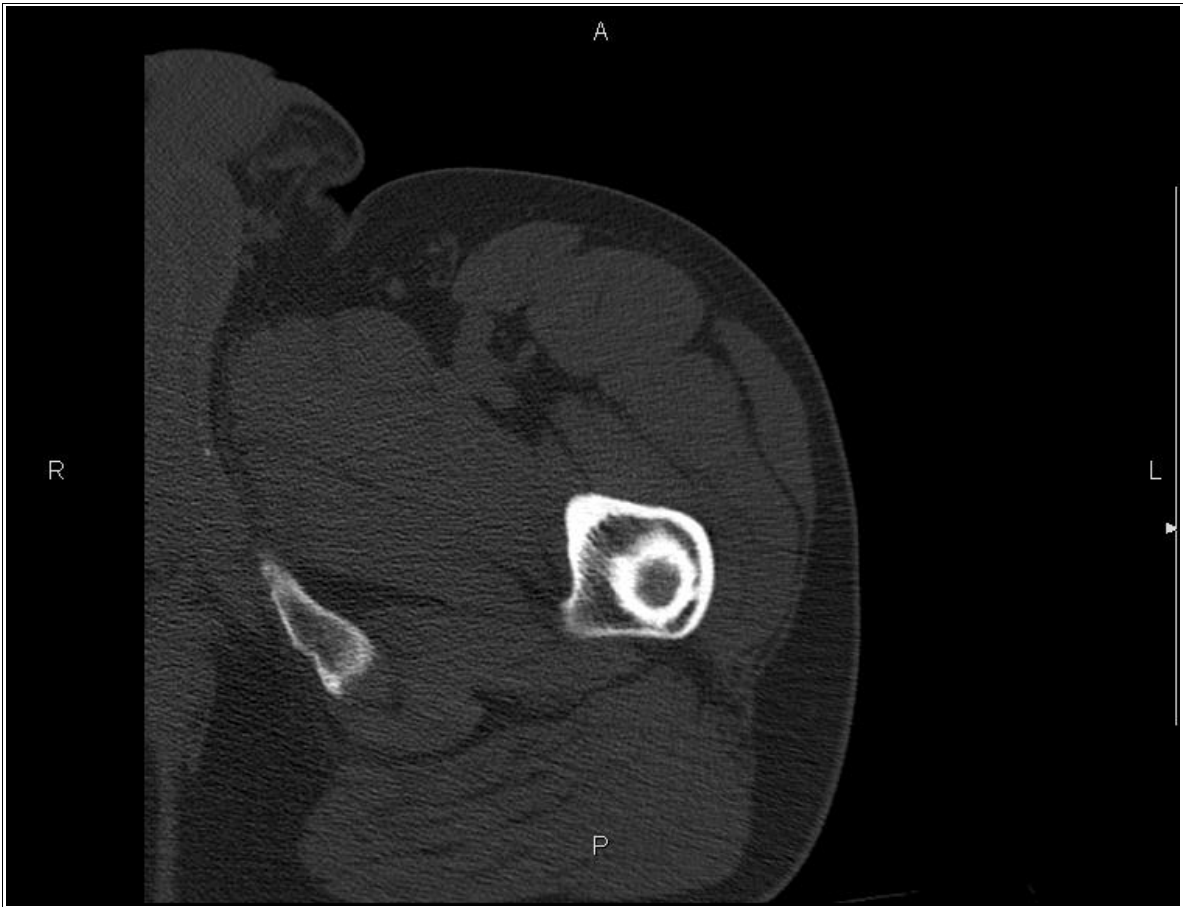Caso Práctico 12



Caso Práctico 12

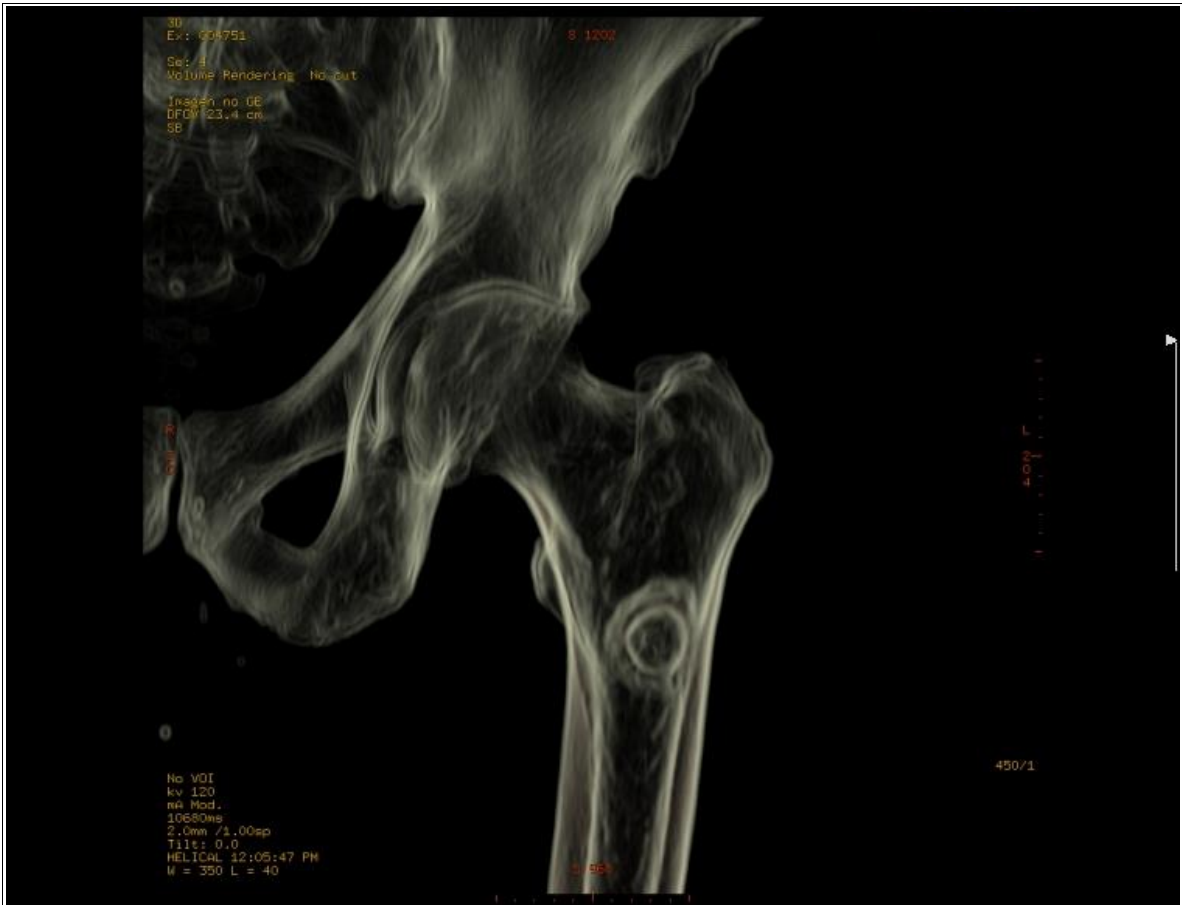

Caso Práctico 12



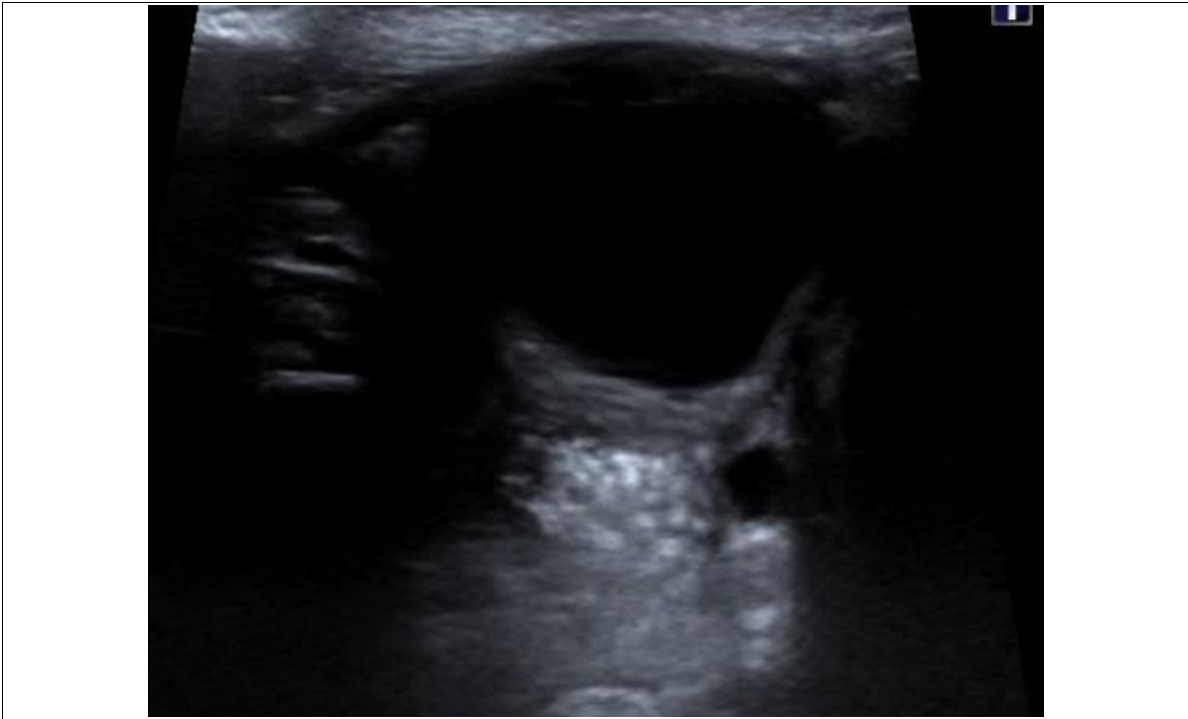Caso Práctico 12

CUADERNILLO DE IMÁGENES - EXAMEN PRÁCTICO FACULTATIVO ESPECIALISTA
RADIODIAGNÓSTICO

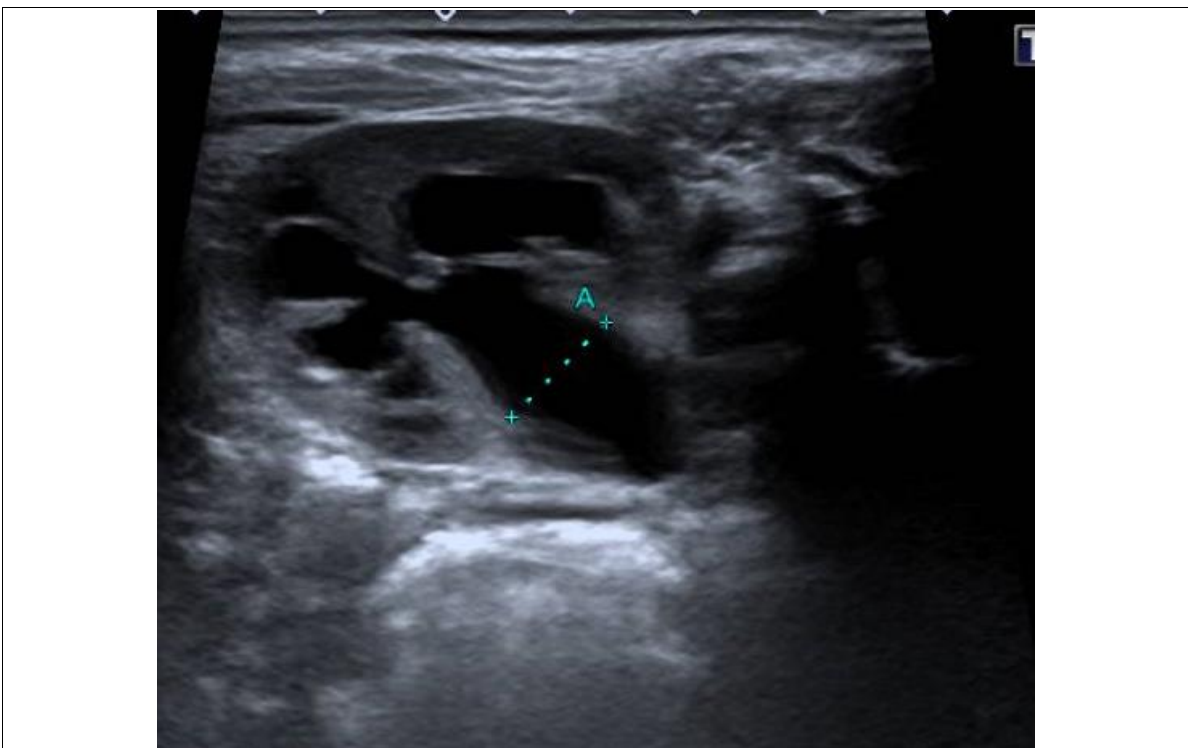


Caso Práctico 12

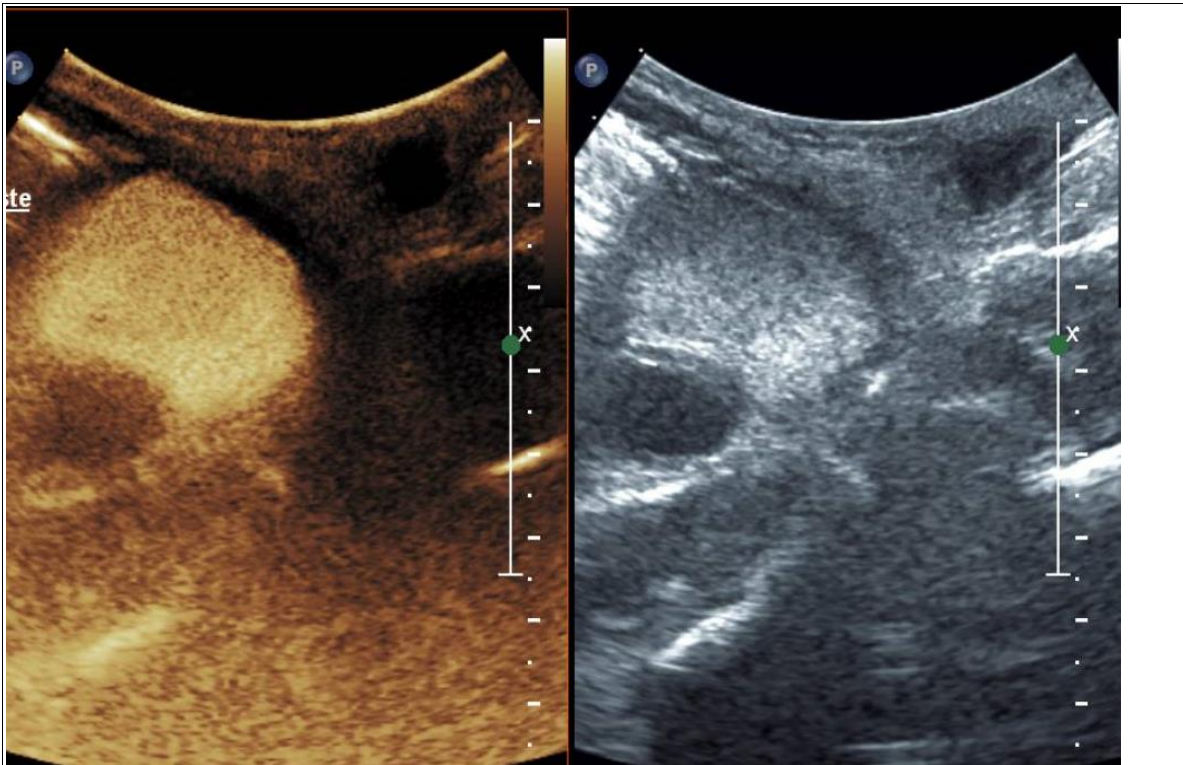
Caso Práctico 13



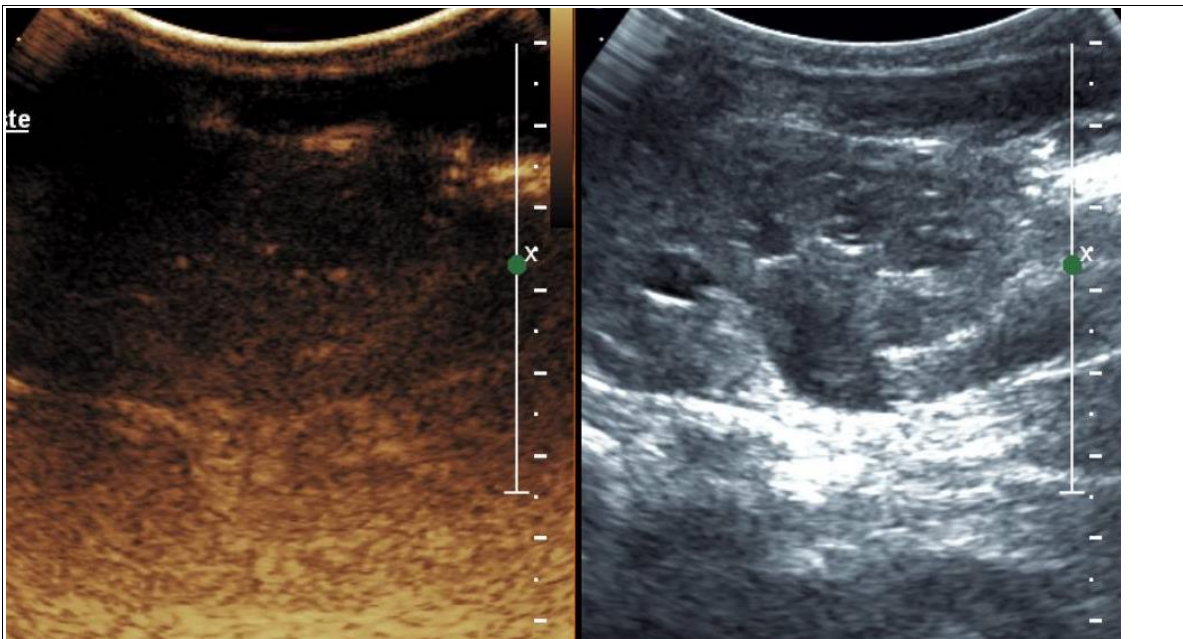
Caso Práctico 13. Imagen 1. Vejiga



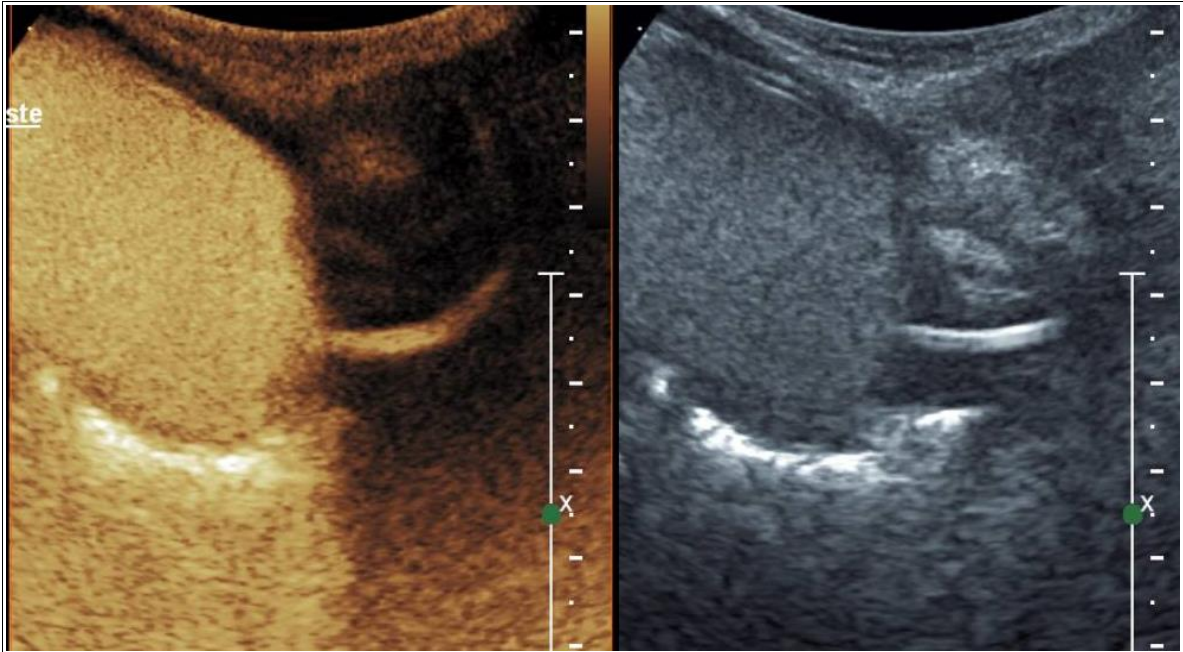
Caso Práctico 13. Imagen 2. Corte axial de riñón izquierdo



Caso Práctico 13. Imagen 3. Sonocistografía. Vejiga en corte oblicuo.

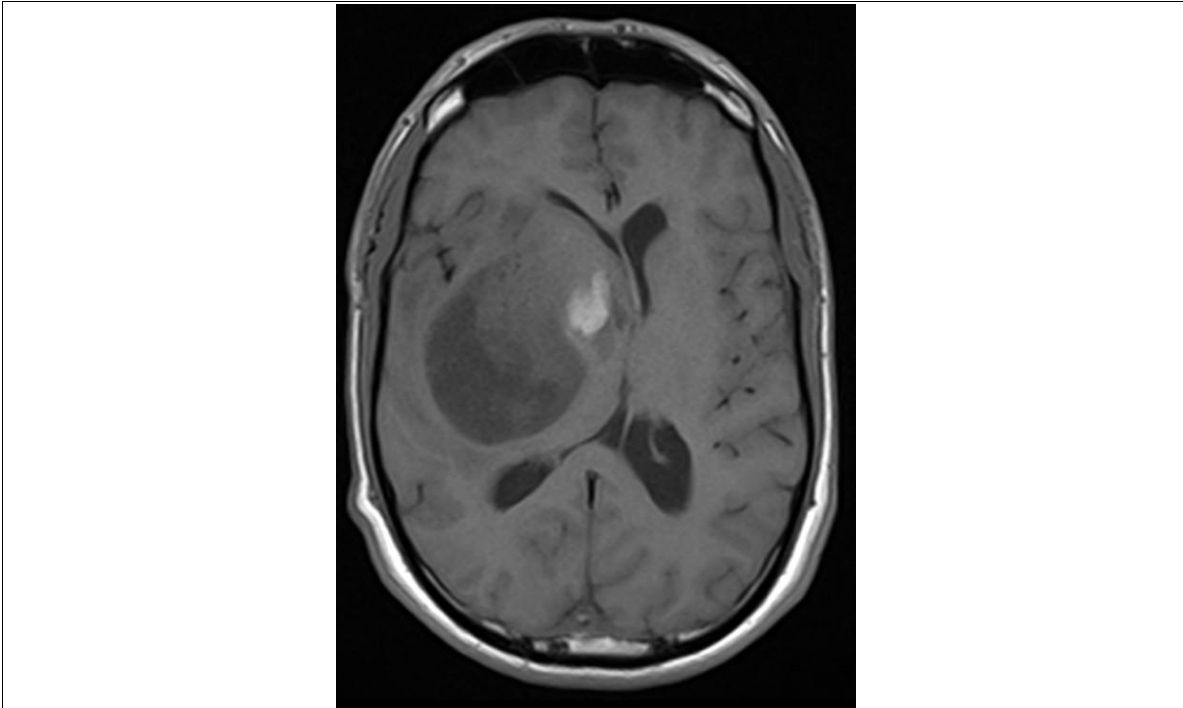


Caso Práctico 13. Imagen 4. Sonocistografía. Riñón izquierdo

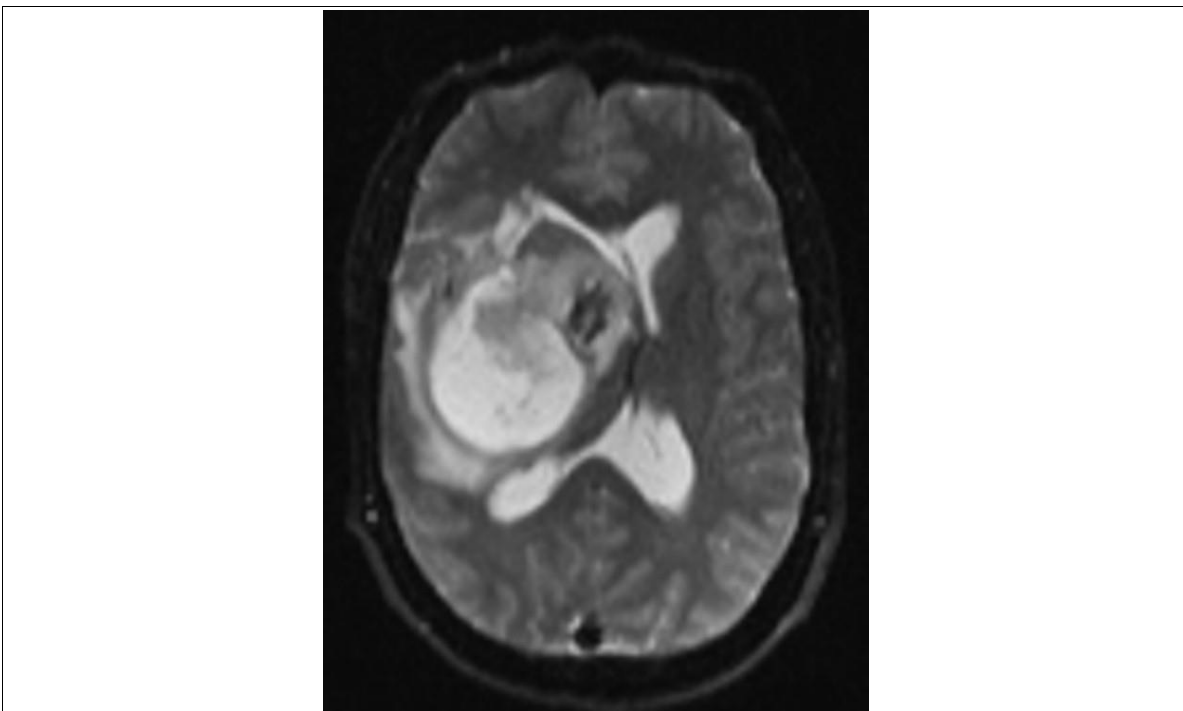


Caso Práctico 13. Imagen 5. Sonocistografía. Fase miccional.

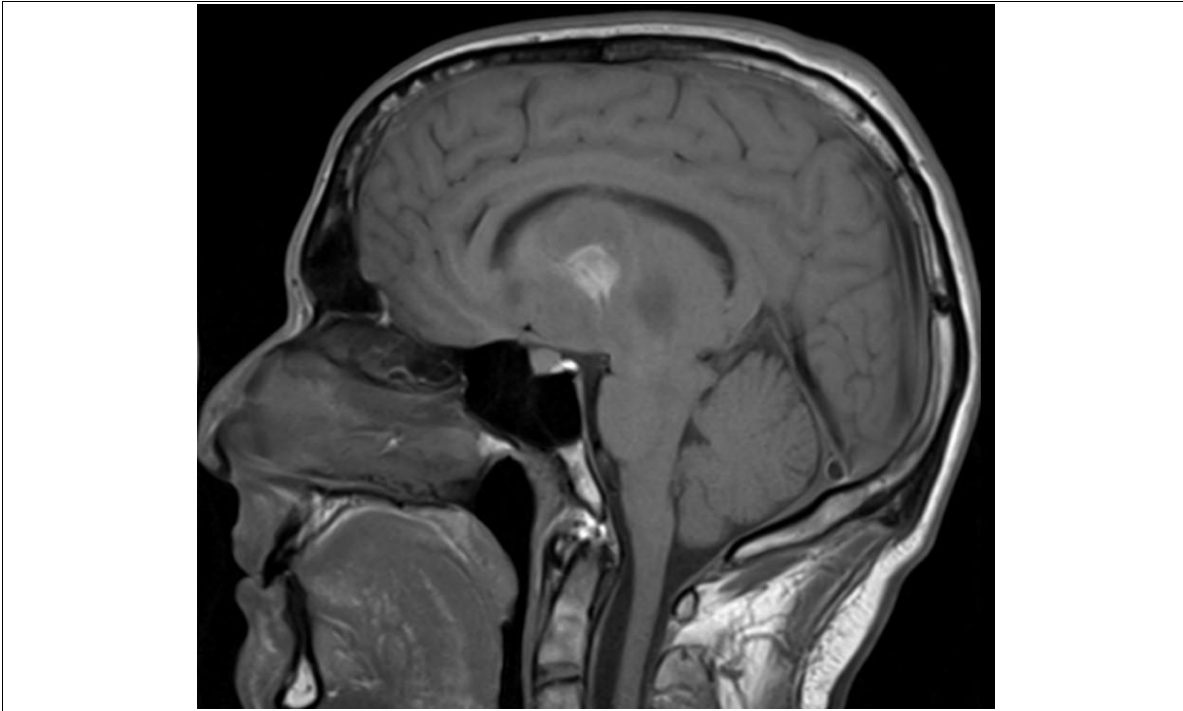
Caso Práctico 14



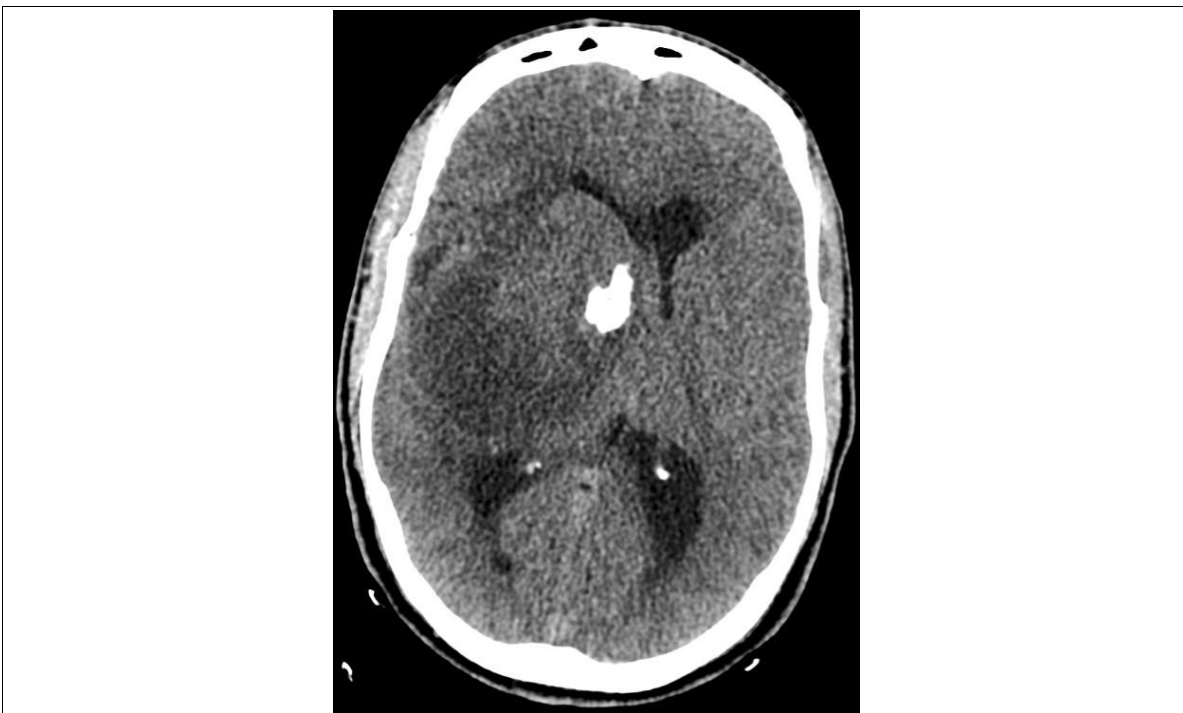Caso Práctico 14



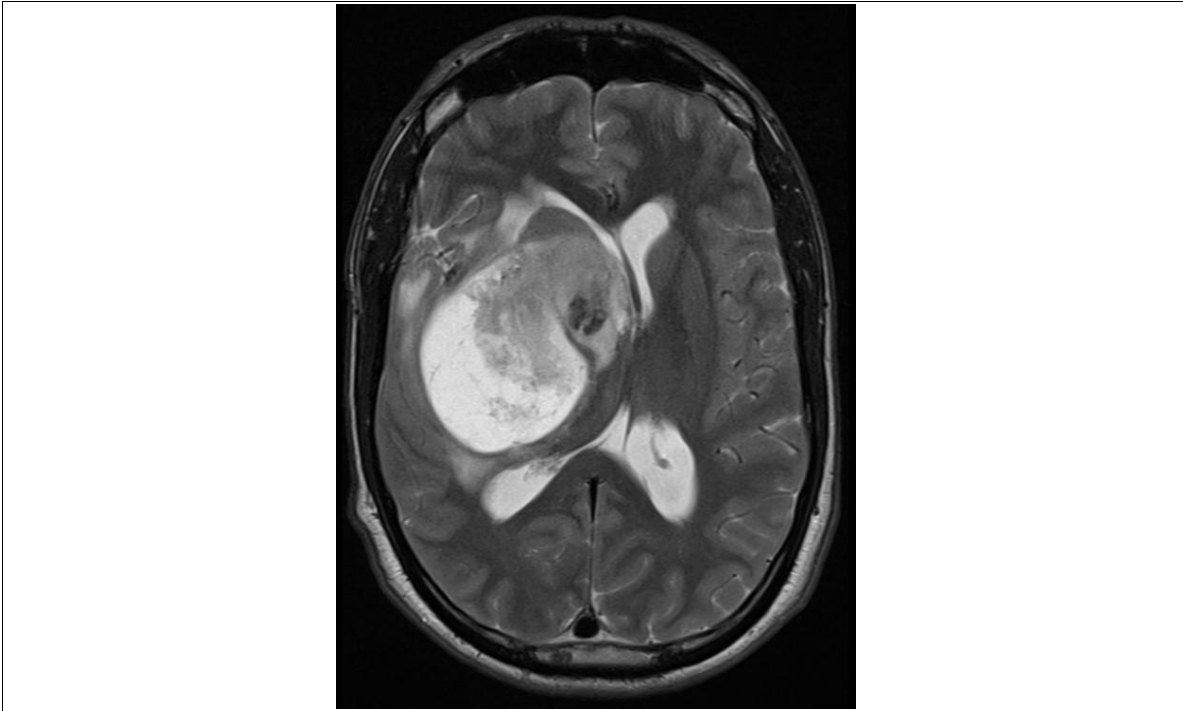
Caso Práctico 14



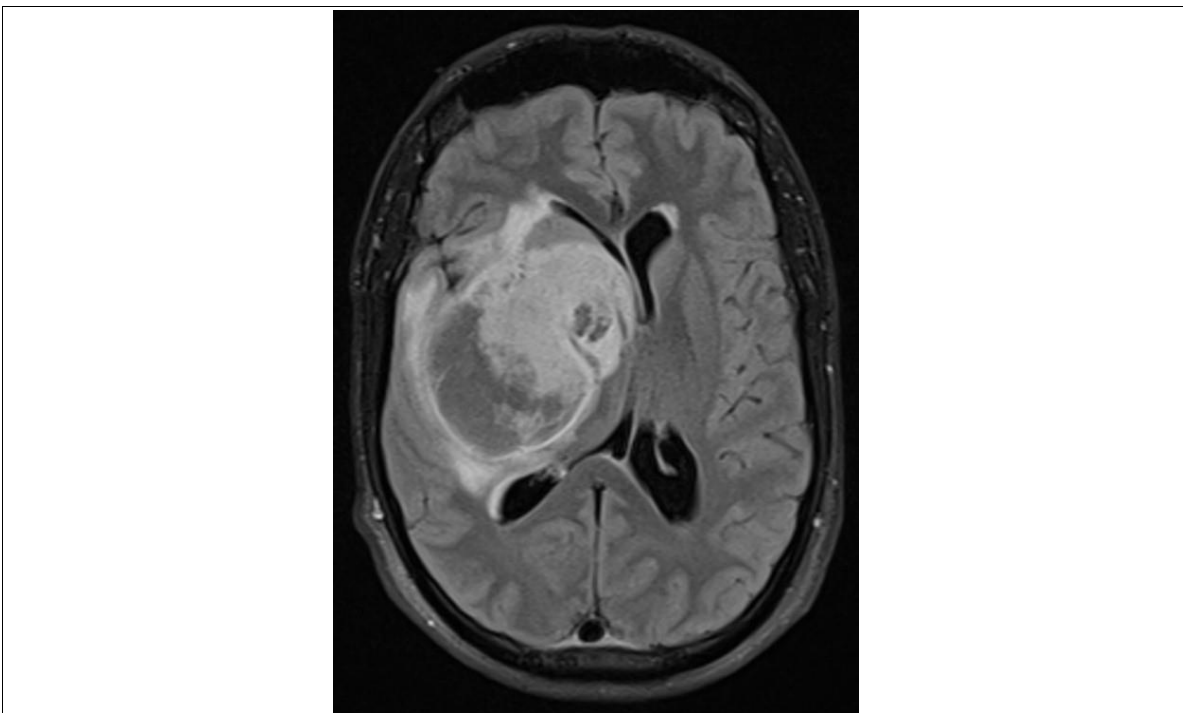
Caso Práctico 14



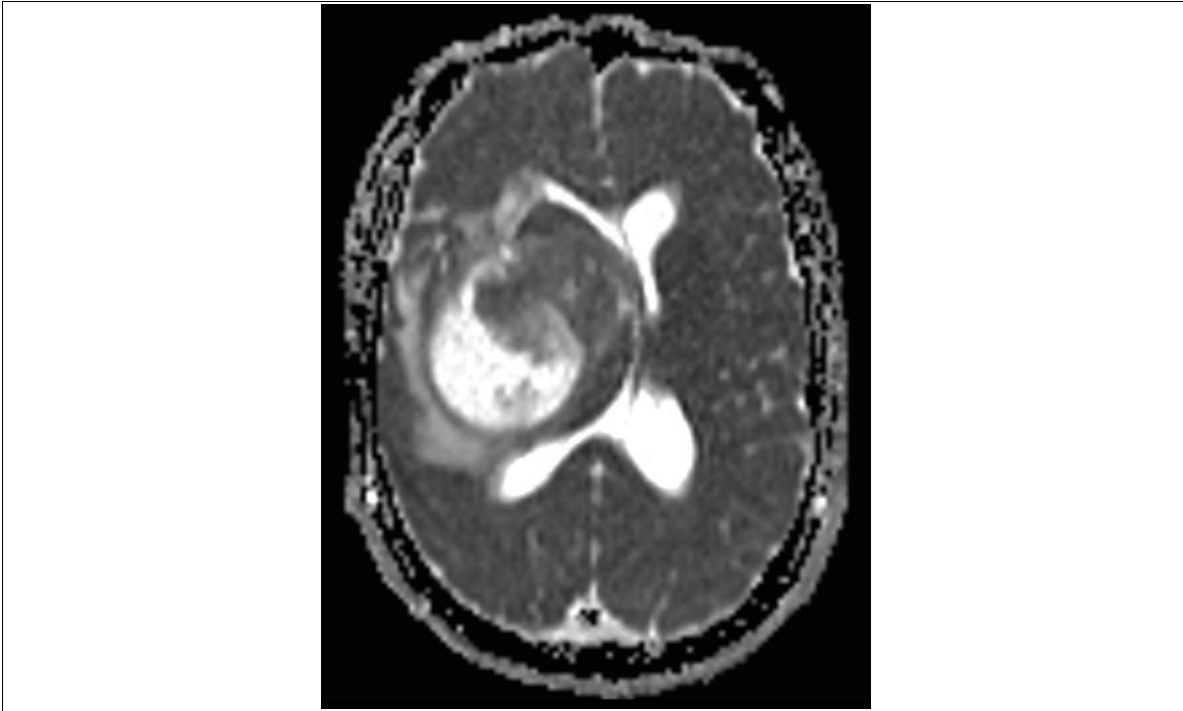
Caso Práctico 14



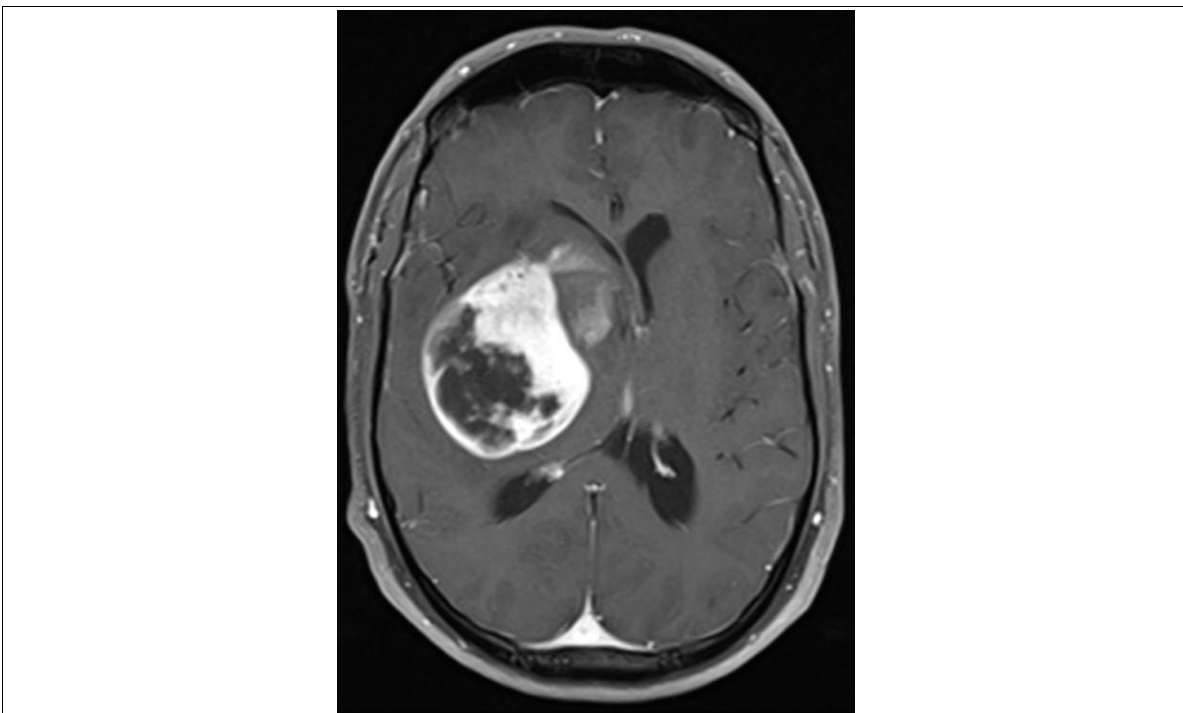
Caso Práctico 14



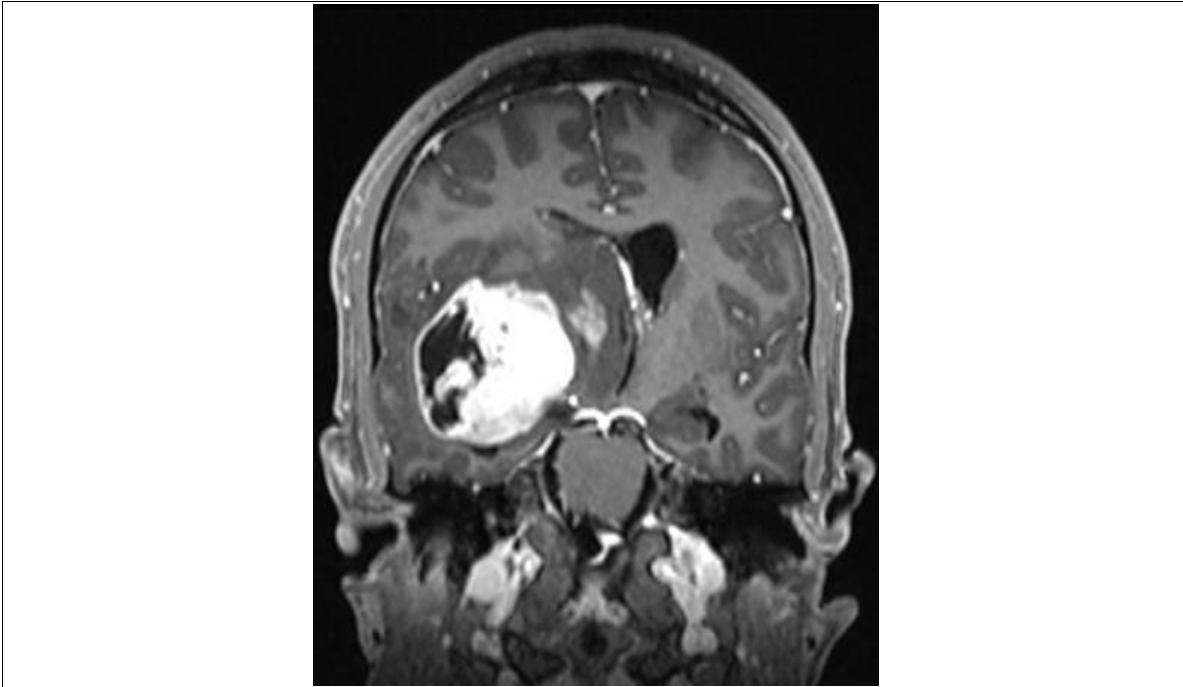
Caso Práctico 14



Caso Práctico 14



Caso Práctico 14



Caso Práctico 14



Junta de Andalucía

Consejería de Salud y Familias